This is a digital copy of a book that was preserved for generations on library shelves before it was carefully scanned by Google as part of a project to make the world's books discoverable online.

It has survived long enough for the copyright to expire and the book to enter the public domain. A public domain book is one that was never subject to copyright or whose legal copyright term has expired. Whether a book is in the public domain may vary country to country. Public domain books are our gateways to the past, representing a wealth of history, culture and knowledge that's often difficult to discover.

Marks, notations and other marginalia present in the original volume will appear in this file - a reminder of this book's long journey from the publisher to a library and finally to you.

Usage guidelines

Google is proud to partner with libraries to digitize public domain materials and make them widely accessible. Public domain books belong to the public and we are merely their custodians. Nevertheless, this work is expensive, so in order to keep providing this resource, we have taken steps to prevent abuse by commercial parties, including placing technical restrictions on automated querying.

We also ask that you:

+ *Make non-commercial use of the files* We designed Google Book Search for use by individuals, and we request that you use these files for personal, non-commercial purposes.

+ *Refrain from automated querying* Do not send automated queries of any sort to Google's system: If you are conducting research on machine translation, optical character recognition or other areas where access to a large amount of text is helpful, please contact us. We encourage the use of public domain materials for these purposes and may be able to help.

+ *Maintain attribution* The Google "watermark" you see on each file is essential for informing people about this project and helping them find additional materials through Google Book Search. Please do not remove it.

+ *Keep it legal* Whatever your use, remember that you are responsible for ensuring that what you are doing is legal. Do not assume that just because we believe a book is in the public domain for users in the United States, that the work is also in the public domain for users in other countries. Whether a book is still in copyright varies from country to country, and we can't offer guidance on whether any specific use of any specific book is allowed. Please do not assume that a book's appearance in Google Book Search means it can be used in any manner anywhere in the world. Copyright infringement liability can be quite severe.

About Google Book Search

Google's mission is to organize the world's information and to make it universally accessible and useful. Google Book Search helps readers discover the world's books while helping authors and publishers reach new audiences. You can search through the full text of this book on the web at `http://books.google.com/`

Über dieses Buch

Dies ist ein digitales Exemplar eines Buches, das seit Generationen in den Regalen der Bibliotheken aufbewahrt wurde, bevor es von Google im Rahmen eines Projekts, mit dem die Bücher dieser Welt online verfügbar gemacht werden sollen, sorgfältig gescannt wurde.

Das Buch hat das Urheberrecht überdauert und kann nun öffentlich zugänglich gemacht werden. Ein öffentlich zugängliches Buch ist ein Buch, das niemals Urheberrechten unterlag oder bei dem die Schutzfrist des Urheberrechts abgelaufen ist. Ob ein Buch öffentlich zugänglich ist, kann von Land zu Land unterschiedlich sein. Öffentlich zugängliche Bücher sind unser Tor zur Vergangenheit und stellen ein geschichtliches, kulturelles und wissenschaftliches Vermögen dar, das häufig nur schwierig zu entdecken ist.

Gebrauchsspuren, Anmerkungen und andere Randbemerkungen, die im Originalband enthalten sind, finden sich auch in dieser Datei – eine Erinnerung an die lange Reise, die das Buch vom Verleger zu einer Bibliothek und weiter zu Ihnen hinter sich gebracht hat.

Nutzungsrichtlinien

Google ist stolz, mit Bibliotheken in partnerschaftlicher Zusammenarbeit öffentlich zugängliches Material zu digitalisieren und einer breiten Masse zugänglich zu machen. Öffentlich zugängliche Bücher gehören der Öffentlichkeit, und wir sind nur ihre Hüter. Nichtsdestotrotz ist diese Arbeit kostspielig. Um diese Ressource weiterhin zur Verfügung stellen zu können, haben wir Schritte unternommen, um den Missbrauch durch kommerzielle Parteien zu verhindern. Dazu gehören technische Einschränkungen für automatisierte Abfragen.

Wir bitten Sie um Einhaltung folgender Richtlinien:

+ *Nutzung der Dateien zu nichtkommerziellen Zwecken* Wir haben Google Buchsuche für Endanwender konzipiert und möchten, dass Sie diese Dateien nur für persönliche, nichtkommerzielle Zwecke verwenden.

+ *Keine automatisierten Abfragen* Senden Sie keine automatisierten Abfragen irgendwelcher Art an das Google-System. Wenn Sie Recherchen über maschinelle Übersetzung, optische Zeichenerkennung oder andere Bereiche durchführen, in denen der Zugang zu Text in großen Mengen nützlich ist, wenden Sie sich bitte an uns. Wir fördern die Nutzung des öffentlich zugänglichen Materials für diese Zwecke und können Ihnen unter Umständen helfen.

+ *Beibehaltung von Google-Markenelementen* Das "Wasserzeichen" von Google, das Sie in jeder Datei finden, ist wichtig zur Information über dieses Projekt und hilft den Anwendern weiteres Material über Google Buchsuche zu finden. Bitte entfernen Sie das Wasserzeichen nicht.

+ *Bewegen Sie sich innerhalb der Legalität* Unabhängig von Ihrem Verwendungszweck müssen Sie sich Ihrer Verantwortung bewusst sein, sicherzustellen, dass Ihre Nutzung legal ist. Gehen Sie nicht davon aus, dass ein Buch, das nach unserem Dafürhalten für Nutzer in den USA öffentlich zugänglich ist, auch für Nutzer in anderen Ländern öffentlich zugänglich ist. Ob ein Buch noch dem Urheberrecht unterliegt, ist von Land zu Land verschieden. Wir können keine Beratung leisten, ob eine bestimmte Nutzung eines bestimmten Buches gesetzlich zulässig ist. Gehen Sie nicht davon aus, dass das Erscheinen eines Buchs in Google Buchsuche bedeutet, dass es in jeder Form und überall auf der Welt verwendet werden kann. Eine Urheberrechtsverletzung kann schwerwiegende Folgen haben.

Über Google Buchsuche

Das Ziel von Google besteht darin, die weltweiten Informationen zu organisieren und allgemein nutzbar und zugänglich zu machen. Google Buchsuche hilft Lesern dabei, die Bücher dieser Welt zu entdecken, und unterstützt Autoren und Verleger dabei, neue Zielgruppen zu erreichen. Den gesamten Buchtext können Sie im Internet unter `http://books.google.com` durchsuchen.

LANE MEDICAL LIBRARY STANFORD
2 45 0171 1853

LANE
MEDICAL

LIBRARY

Gift

10 1

Untersuchungen

über die

bei der multiplen Herdsklerose vorkommenden

Augenstörungen.

Von

Dr. W. Uhthoff,
Privatdocent für Augenheilkunde in Berlin.

Erster Theil.

Mit 6 lithographirten Tafeln und 2 Holzschnitten.

Einleitung.

I. Ergebnisse der pathologisch-anatomischen Untersuchung.

Berlin 1889.
Verlag von August Hirschwald.
NW. Unter den Linden 68.

Separat-Abdruck aus dem Archiv für Psychiatrie und Nervenkrankheiten.

(Bd. XXI. Heft 1.)

LANE LIBRARY

Q 48
Z 34
v.1
1889

Es darf uns nicht befremden, wenn mit der Geschichte der multiplen Herdsklerose nicht auch schon gleich die Lehre von den Augenstörungen bei dieser Erkrankung im eigentlichen Sinne einsetzt. Die ersten Aufklärungen über das Wesen der multiplen Sklerose kamen von pathologisch-anatomischer Seite (Cruveilhier 1835, Atlas der patholog. Anatom. Livr. 32—38), auch die erste klinische Diagnose der multiplen Herdsklerose am Lebenden fällt noch in die vorophthalmoskopische Zeit 1849 Frerichs („Ueber Hirnsklerose", Haeser's Archiv X. S. 334). Der weitere Ausbau der Lehre durch Valentiner („Ueber Sklerose des Gehirns und des Rückenmarks". Deutsche Klinik 1856, No. 14—16), Leyden („Ueber graue Degeneration des Rückenmarks". Deutsche Klinik 1863, No. 13), Rindfleisch (1863 „Histologische Details zur grauen Degeneration". Virchow's Archiv Bd. 26, S. 474) und Zenker 1865 („Sklerose des Gehirns und des Rückenmarks. Zeitschrift für ration. Medicin. 3. Reihe Bd. 24) erfolgte sodann auch noch im Wesentlichen in pathologisch-anatomischer Richtung, und wurden somit die klinischen Erscheinungen von Seiten der Augen noch nicht mit berücksichtigt.

Erst Ende der 60ger Jahre mit der genaueren Fixirung des klinischen und anatomischen Krankheitsbildes der multiplen Herdsklerose durch Charcot 1868 (Gaz. des hôp. No. 102 und 103) und seine Schüler Ordenstein („Sur la paralysie agitante et la sclérose en plaques généralisée". Paris 1868) und Bourneville et Guérard („De la sclérose en plaques disseminées etc." Paris 1869) und ferner

11498
MAY 2

durch die einschlägigen Mittheilungen von Vulpian (Union médicale 1866, „Notes sur la sclérose en plaques etc.“), Baerwinkel („Zur Lehre der herdweisen Sklerose der Nervencentra“. Archiv f. Heilk. X. 1869) und Leo („Beitrag zur Erkenntniss der Sklerose des Gehirns und des Rückenmarks“. Deutsches Archiv f. klin. Medicin. IV. 1868) finden auch die Symptome von Seiten der Augen und ihre diagnostische Bedeutung eine gebührende Würdigung. Besonders das Jahr 1870 brachte werthvolle Mittheilungen über multiple Sklerose, welche geeignet waren, die Häufigkeit der Augensymptome bei dieser Erkrankung darzuthun und auch von Neuem anatomische Belege für die Mitbeheiligung des Sehorgans zu liefern; es sind hier vor Allem zu nennen die Arbeiten von Magnan („Observation de sclérose en plaques cérébrospinales avec atrophie papillaire des deux yeux“. Gaz. méd. de Paris. No. 14, 1870), Liouville („Nouvelle observation détaillée de sclérose en ilôts multiples et disséminées du cerveau, de la moelle et des nerfs rachidiens“. Gaz. méd. de Paris. No. 19 und 20. 1870. Société de biologie. Sitz. vom 6. Nov. 1869), Joffroy („Note sur un cas de sclérose en plaques disseminées“. Gaz. méd. de Paris. No. 23 und 24. 1870. Société de biologie vom 31. Juli und 6. Nov. 1869), Schüle („Beitrag zur multiple Herdsklerose des Gehirns und des Rückenmarkes. Archiv f. klin. Med. Bd. VII.), Leube („Ueber inselförmige Sklerose des Gehirns und des Rückenmarkes“. Archiv für klin. Medic. VIII.). Hirsch („Ueber Sklerose des Gehirns und Rückenmarks“. Deutsche Klinik 1870, No. 33—38). — 1873 erschien auch Jacoud's bedeutsame Arbeit über diesen Gegenstand in seinem „Traité de pathologie interne“, III. Auflage. — Alles, was bis dahin über die Augensymptome bei der multiplen Sklerose bekannt geworden war, fasst Charcot 1874 in seinen „klinischen Vorträgen über Krankheiten des Nervensystems“ in dem Capitel „Ueber Sklerose in zerstreuten Herden (multiple Sklerose)“ in vortrefflicher und erschöpfender Weise kurz zusammen. Die Charcot'schen Mittheilungen bleiben bis zu dem Anfang der 80ger Jahre völlig erschöpfend und massgebend, und, wenn die Literatur auch neue werthvolle Bestätigungen des bis dahin über diesen Gegenstand Bekannten brachte, so lieferte sie doch keine wesentlich neuen Thatsachen und Gesichtspunkte. Besonders sind aus diesem Zeitabschnitt die Arbeit von Berlin („Beitrag zur Lehre von der multiplen Gehirn- und Rückenmarkssklerose“. Deutsches Archiv für klinische Medicin XIV. 1874) zu erwähnen, und ferner die Mittheilungen von Kiesselbach („Beitrag zur näheren Kenntniss der sogenannten grauen Degeneration des Sehnerven bei Erkrankungen des Cerebrospinal-

systems". Inaug.-Dissert. Erlangen 1875), Nettleship, Clinical notes and cases (Ophthalm. Hosp. Rep. IX. 2. p. 168. 1877), Galezowski (mitgetheilt von Despagnet) mouvement médical No. 31—33, 1877, Ten Cate Hoedemaker 1879 („Multiple Herdsklerose im Kindesalter". Deutsches Archiv f. klin. Medic. XXIII. S. 443), Guttmann 1880 („Ein bemerkenswerther Fall von inselförmiger Sklerose des Gehirns und des Rückenmarks". Zeitschr. für klin. Med. II. S. 46), Engesser 1878 („Ueber einen Fall von dissiminirter Sklerose des Gehirns und des Rückenmarks". Dieses Archiv VIII. S. 225), Ball 1880 („Sclérose à plaques disseminées". Gaz. des Hôp. No. 75), Pollak („Congenitale multiple Herdsklerose des Centralnervensystems, partieller Balkenmangel". Dieses Archiv XIII. 1881), Gowers („A manual and atlas of medical Ophthalmoskopie". 1879), Leyden („Beiträge zur acuten und chronischen Myelitis". Zeitschrift für klin. Med. I. 1. 1879) u. A.

Im Jahre 1877 erschien dann auch das „Handbuch der gesammten Augenheilkunde" von Graefe und Saemisch, in welchem Foerster (Band 7), Leber (Band 5) und A. Graefe (Band 6) in den betreffenden Capiteln von den Augensymptomen bei der multiplen Herdsklerose berichten, jedoch sich im Wesentlichen nur darauf beschränken über das Bekannte zu referiren. Leber sieht sich auf Grundlage seines kurzen, zutreffenden Referates über die bis dahin beobachteten Daten noch zu der ausdrücklichen Bemerkung veranlasst: „Leider sind aber die Angaben über die dabei zu beobachtenden Sehstörungen sehr unvollständig".

Im Anfang der achtziger Jahre wendet sich von verschiedenen Seiten die Aufmerksamkeit unserem Gegenstande wieder in erhöhtem Masse zu. An dem Charcot'schen Material in der Salpetrière zu Paris wurden die Untersuchungen mit erneutem Eifer aufgenommen, namentlich von Parinaud und über die Resultate dieser Untersuchungen berichtet in der Société de biologie (22. juillet 1882), im Arch. de Neurologie (mars 1883), in der Thèse de Bouicli: „Sur les formes frustes de la sclérose en plaques" Paris, und endlich zusammenfassend im Progrès médical 9. Août 1884.

Bis in das Jahr 1882 datiren nun auch die Untersuchungen zurück, auf welche die vorliegende Arbeit basirt, und die in erster Linie an der Königl. Charité auf den Krankenabtheilungen des Herrn Geh. Rath Prof. Dr. Westphal von mir in Gemeinschaft mit den betreffenden Oberärzten der Abtheilungen und zweitens in der Prof. Schoeler'schen Augenklinik angestellt wurden. Kurze Mittheilungen über die so gewonnenen Untersuchungsresultate sind von Gnauck („Ueber

Augenstörungen hei multipler Sklerose". Berliner klin. Wochenschrift No. 27, 1884), Oppenheim „Zur disseminirten Sklerose". Berliner klin. Wochenschrift 1887, No. 48 und von mir selbst („Ueber Neuritis optica bei multipler Sklerose". Berliner klin. Wochenschrift 1885, No. 16) veröffentlicht worden. — Es wurden sodann einschlägige Fälle von multipler Sklerose mit Augenveränderungen noch publicirt im Jahre 1884 von Herman („Atrophie of optic nerve. Multiple Sclerosis or spastic Paralysis. Differential diagnosis". The Americain Journal of Ophthalmologie. May 15. 1884), Eulenburg („Multiple Sklerose mit beiderseitiger totaler neuritischer Sehnervenatrophie". Neurolog. Centralbl. 1884, No. 22), Segmour, Scharkey and Nettleship (Transactions of the ophthalmol. Society of the unit. Kingdom 1884, Vol. III. p. 226). 1886 von Peltesohn („Ursachen und Verlauf der Sehnervenatrophie". Centralbl. f. Augenhk. 1886, S. 75), Goldflamm („De la sclérose cérébrospinale disseminée multiple"). (Kronika lekerska No. 7 und 8, 1886.) Westphal (Charité-Annalen Bd. XIII. „Ueber multiple Sklerose bei zwei Knaben"), Bruns („Zur Pathologie der disseminirten Herdsklerose". Berliner klin. Wochenschrift 1888, No. 5), Köppen („Ueber die histologischen Veränderungen der multiplen Sklerose". Dieses Archiv XVII. S. 63, 1886) und Andere.

Auch Charcot („Phénomènes oculaires dans la sclérose en plaques et dans l'ataxie, formes frustes de la sclérose en plaques". Ref. recueil d'ophthalmologie. No. 11, Nov. 1887) nimmt in jüngster Zeit noch einmal das Wort zu eingehenderen Erörterungen über unser Thema. — Ich werde Gelegenheit haben auf die Einzelheiten aller dieser Mittheilungen in den betreffenden Capiteln meiner Arbeit noch genauer einzugehen.

So mannigfach nun auch in der Literatur, wie eben gezeigt, die Mittheilungen über diesen Gegenstand sind, und so hervorragend auch von manchen Seiten, namentlich von Charcot und seinen Schülern die Lehre von den Augenveränderungen bei der multiplen Herdsklerose gefördert worden ist, so bietet doch die Bearbeitung dieses Gegenstandes noch gewaltige Lücken und namentlich ist demselben von speciell ophthalmologischer Seite nicht die hinreichende Berücksichtigung zu Theil geworden. Es fehlen grössere und genauere statistische Angaben über die Häufigkeit der Sehstörung und der ophthalmoskopischen Veränderungen, sowie über das Verhältniss beider zu einander. Die Lehre von den Gesichtsfeldanomalien, ihr Verhältniss zum ophthalmoskopischen und anatomischen Befund, die Form und die klinische Erscheinungsweise der Sehstörung, sowie Vergleiche der-

selben mit den anatomischen Veränderungen in den betreffenden Fällen sind der weiteren Ausarbeitung noch sehr bedürftig. Und auch genaue und hinreichend detaillirte anatomische Untersuchungen über die Veränderungen in den Sehnerven selbst sind noch dringend wünschenswerth. Zur Ausfüllung aller dieser Lücken nach Möglichkeit beizutragen, ist der Zweck der vorliegenden Arbeit.

Es war mir vergönnt, Dank dem gütigen Entgegenkommen, das mir von allen Seiten zu Theil wurde, im Verlauf von 6—7 Jahren ein Material von 100 Fällen multipler disseminirter Herdsklerose zu sammeln und auf ihre Augensymptome hin genau zu untersuchen, und vielfach auch Jahre lang weiter zu beobachten. In erster Linie war es Geh. Med.-Rath Prof. Dr. Westphal, der diesen Untersuchungen stets mit grösster Güte und tiefstem Verständniss entgegenkam, seinen Krankenabtheilungen verdanke ich den grössten Theil des Materials und alle fünf Sectionen, von denen mir die Sehnerven gütigst zur anatomischen Untersuchung überlassen wurden. Ich kann die Hülfe und das freundliche Entgegenkommen der ordinirenden Aerzte dieser Abtheilungen, der Herren Collegen Dr. Gnauck, Oppenheim, Siemerling, Thomsen, Moeli nicht genug anerkennen und bin ihnen aufrichtig dankbar dafür. Namentlich waren es die Herren Collegen Oppenheim und Gnauck, die Oberärzte der Nervenstation, die ich im eigentlichen Sinne als meine Mitarbeiter ansehe, und die durch ihre vorhin erwähnten Publicationen beweisen, wie gross ihr Interesse für die Sache war, und wie sehr die Arbeit eine gemeinschaftliche. — Der andere Theil des Materials entstammt der Prof. Schoeler'schen Augenklinik, an der ich zehn Jahre lang Assistent war, und, der als Mitarbeiter anzugehören, mir auch jetzt noch vergönnt ist. Manche dieser Kranken wurden uns von neuropathologischer Seite zur Untersuchung überwiesen und namentlich danke ich Herrn Collegen Doc. Dr. Remak eine Reihe interessanter Fälle, wofür ich ihm sehr verpflichtet bin. Auch die Fälle, welche direct in die Poliklinik kamen, wurden Alle von fachmännischer neuropathologischer Seite genau untersucht (Moeli, Oppenheim), und so in jedem Falle die Diagnose der multiplen Sklerose sicher erhärtet.

Herrn Collegen Dr. Siemerling bin für das stetige freundliche Entgegenkommen, namentlich auch bei der anatomischen Untersuchung meiner Fälle herzlich dankbar und verpflichtet.

I. Ergebnisse der pathologisch-anatomischen Untersuchungen.

Fast gleichzeitig, als man Ende der 60ger auf das relativ häufige Vorkommen von Sehstörungen bei der multiplen Herdsklerose aufmerksam wurde und Charcot diese Thatsache besonders betonte, gelang es auch schon, durch Sectionen den Nachweis zu liefern, dass der Nervus opticus sowie auch die anderen Gehirnnerven ebenfalls von multiplen Herden durchsetzt oder auch mehr in toto mitergriffen sein können. Hier sind zu nennen die Mittheilungen von Leo, Leube, Vulpian, Liouville, Hirsch, Schüle u. A., bald werden einzelne Herde in den Sehnerven beschrieben, bald eine gleichmässige starke, graue Verdünnung (Hirsch, Leube und Liouville), bald ein verdicktes grau röthliches Aussehen (Leo). Im Ganzen und Grossen sind die Mittheilungen über die speciellen Opticusveränderungen in der Literatur überhaupt nur sehr kurz gehalten, und im Wesentlichen begnügt man sich damit zu constatiren, dass hier analoge Processe wie im Gehirn und Rückenmark vorliegen. So steht es mit der Lehre von den anatomischen Opticusveränderungen bei der multiplen Sklerose im Wesentlichen auch noch heute, es hat eigentlich bis dahin Niemand unternommen, diese Veränderungen gerade im Bereich der Sehnerven zum Gegenstande sehr eingehender mikroskopischer Studien zu machen und durch bildliche Darstellungen zu illustriren. Ich möchte glauben, dass der Sehnerv in mancher Beziehung wegen seiner anatomischen Structur ein günstiges Terrain für die Erforschung des Wesens der multiplen Herdsklerose darbietet, zumal hier die Feststellung der Functionsstörungen während des Lebens mit einer Feinheit vorgenommen werden kann, wie im Bereich keines anderen menschlichen Organes. Dazu kommt dann noch die genaue ophthalmoskopische Controle des Sehnerveneintritts mit seinen Gefässen bei einer immerhin respectablen Vergrösserung, so dass nirgends am menschlichen Körper eine günstigere Gelegenheit gegeben sein kann, die klinischen Erscheinungen intra vitam mit den anatomischen Veränderungen post mortem zu vergleichen und in Einklang zu bringen.

Ferner schien es mir durchaus geboten, an der Hand der anatomischen Untersuchung über die speciellen Opticusveränderungen bei der multiplen Sklerose, eine vergleichende Gegenüberstellung dieses Processes mit anderen und bisher besser untersuchten Opticusveränderungen vorzunehmen, vor Allem mit der einfachen, grauen tabischen Atrophie. Ich habe deshalb auch meiner Arbeit mehrere

Abbildungen von einfacher tabischer Sehnervenatrophie zum Vergleich beigegeben, und zwar sowohl von sehr alter lang bestehender (acht Jahre Amaurose vor dem Tode), als auch von ganz frischer beginnender, wo Patient noch bis kurz vor dem Tode etwas sehen konnte. Aus allen diesen Gründen, glaube ich, ist eine genaue Mittheilung der Sectionsbefunde nicht nur gerechtfertigt, sondern sogar dringend wünschenswerth.

Von den 100 Fällen kamen 7 zur Section, 1 mal fanden sich keine wesentlichen Veränderungen in den Sehnervenstämmen, 1 mal wurden die Sehnerven nicht herausgenommen, vorausgegangene klinische Erscheinungen machten aber anatomische Veränderungen sehr wahrscheinlich; und 5 mal wurden anatomische Veränderungen post mortem nachgewiesen.

Mittheilung der Sectionsfälle.

Fall I.

Krankengeschichte nach dem Journal der Nervenklinik der Charité (siehe auch C. Focke, Inaug.-Dissertat. 1888, Berlin, „Ueber die Bedeutung des Schrecks für die Aetiologie der multiplen Sklerose".)

Frau Clara Hoeft, Briefträgerfrau, 32 Jahre alt, wird am 20. Mai 1882 in die Charité aufgenommen, Patientin angeblich früher immer gesund, keine hereditäre Belastung, eine Schwester „nervös". Menses seit dem 15. Lebensjahr regelmässig. Im September 1879 (29 Jahre alt), erlitt Patientin einen sehr heftigen Schreck beim Tode ihres Vaters, der in ihren Armen starb, sie brach zusammen, verlor jedoch das Bewusstsein nicht. Seit diesem Moment Angst und Unruhe, Mattigkeit, Schwäche, Schwere im Körper, welche dauernd bestehen blieben. Nach 8 Tagsn wurde der Gang unsicher und schwankend und wegen der Schwere der Glieder konnte Patientin kaum ein Bein vor das andere setzen. Später weitere psychische Alterationen durch schlechte Behandlung von Seiten des Mannes, die Mattigkeit und Schwäche der Beine beim Gehen nahmen immer mehr zu, allmälig kam Ziehen und Beben in den ganzen Beinen dazu. Auch der Arm versagte jetzt hin und wieder den Dienst und ermüdete schnell. Im Januar 1882 bedeutende Zunahme aller Beschwerden, so dass Patientin oft hinfiel. Auch der linke Arm fing jetzt an, schwach zu werden, und gleichzeitig machte sich jetzt eine Verschlechterung der Sehkraft bemerkbar, die sogar von 8 zu 8 Tagen auffiel. Bisweilen Doppelsehen, bisweilen Kältegefühl in den Beinen, zuweilen konnte Patientin den Urin nicht willkürlich entleeren. Keine cephalischen Erscheinungen, nie Kopfschmerzen und Schwindel.

Der Mann ist angeblich syphilitisch inficirt gewesen, Patientin will jedoch nie etwas von den Zeichen einer Infection gehabt haben.

Status praesens. Mundwinkel links steht etwas tiefer als rechts, Zunge wird gerade herausgestreckt, nicht zitternd, Sprache gut.

Obere Extremitäten: Gleichmässige Abmagerung, passive Beweglichkeit normal, activ ausgiebige Ausführung aller Bewegungen, links mit leidlich guter Kraft, rechts weniger kräftig. Ohne Unterstützung der Arme kann Patientin sich nicht aufrichten. — Bei Berührungen der Nase mit dem Finger, desgleichen beim Stossen auf einen vorgehaltenen Finger fährt sie erst etwas vorbei. Sensibilität normal.

Untere Extremitäten. Passiv: Bei allen Bewegungen, ausgenommen der im Fussgelenk, fühlt man einen deutlichen Widerstand, der aber zu überwinden ist.

Activ. Rechtes Bein wird nur mässig hoch gehoben, aber nicht frei gehalten; bei diesem kurzen Heben schwankt es etwas aus der Richtung. — Anziehen im Hüftgelenk nur langsam bis zu einem Winkel von 60° möglich. Rotation nur angedeutet; Ab- und Adduction ziemlich gut ausgeführt; Bewegungen der Zehen und im Fussgelenk nicht möglich.

Linkes Bein wird etwa 15 Ctm. gehoben, sinkt sogleich wieder herab und schwankt aus der Richtung. Beugung im Hüftgelenk ziemlich prompt, bis zu 45° möglich. Rotation nur angedeutet; Ab- und Adduction ziemlich gut. Plantarflexion des Fusses und der Zehen möglich; Dorsalflexion nicht möglich, nur die der grossen Zehe.

Kniephänomene erhöht. Bei Beklopfen einer Hautfalte über der Patellarsehne deutliche Contraction des Quadriceps, von anderen Hautstellen aus nicht. Patellarclonus angedeutet, rechts mehr als links. — Geringer Fussclonus. Deutlicher Achillessehnenreflex, Fusssohlenreflex bei Stechen deutlich, aber nicht sehr stark. Sensibilität normal.

Zum Zweck des Gehens muss Patientin von zwei Personen unterstützt werden; sie bewegt dann einen Fuss nach dem anderen, am Boden schleifend vorwärts. Auch stehen kann Patientin nicht allein.

Weiterer Verlauf.

„Juni. Besserung und vollständiges Verschwinden der Beschwerden von Seiten der Blase.

Juli. Zeitweise reissende Schmerzen im rechten Unterarm. Spreizen der Finger nur etwas bei herabhängender Hand möglich.

November. Eintritt von Zittern in den Händen, wenn Patientin dieselben gebraucht, besonders links. Patientin kann nicht ohne Unterstützung im Bett sitzen. Die Ataxie in den oberen Extremitäten ist deutlicher geworden. Sensibilität ungestört. Die unteren Extremitäten können keine einzige Bewegung mehr ausführen.

Februar 1883. Patientin spricht eigenthümlich langsam und als ob sie die Zähne nicht von einander bringen könnte. Beim Aufrichten zittert der Kopf stark, beim Liegen nicht. Sensibilität des Gesichtes normal, daselbst auch keine Lähmungen. Starkes Zittern des ausgestreckten linken Armes. Im Uebrigen Stat. id.

Mai 1883. Retentio et Incontinentia urinae. Stärkeres Zittern der Hände.

Juni. Patientin ist nicht im Stande, wie früher die Tonleiter zu singen, sie setzt sehr hoch ein und bringt ein Paar Töne hervor, die nur um $^1/_2$ Tonhöhe differiren.

10. Juli. Patientin klagt über heftige Schmerzen im linken Fuss. — Pinselstriche werden an der ganzen rechten Unterextremität nicht gefühlt, ausgenommen einzelne Stellen am Oberschenkel. Stärkere Nadelstiche werden überall empfunden, aber ungenau localisirt. Aehnliche Verhältnisse an der linken unteren Extremität.

11. Juli. Patientin liegt da mit geschlossenen Augen, ziemlich benommen. Zunge nur mit der Spitze hervorgestreckt, weicht nach rechts ab. — Temperatur Abends 38,0.

12. Juli. Patientin liegt apathisch da, leise stöhnend, beantwortet keine Frage. Conjugirte Deviation der Augen nach rechts. Am Thorax rechts hinten Schall kürzer, tympanitisch; Athmung stark hauchend mit klingendem Rasseln. Puls 124. Temperatur Abends 39,6.

13. Juli. Exitus letalis.

Augenbefund. Patientin wurde während ihres Aufenthaltes in der Charité wiederholt von mir genau untersucht und dabei übereinstimmend folgender Befund erhoben. Ophthalmoskopisch: Die temporalen Theile der Papille (ca. $^1/_3$ der Gesammtoberfläche ausmachend) sind ausgesprochen atrophisch verfärbt und grenzen sich fast sectorförmig scharf ab, die Basis des Keils gerade nach aussen gelegen und mit der äusseren Papillengrenze zusammenfallend. Die übrigen Theile der Papillen erscheinen ebenfalls etwas blasser als normal, zeigen jedoch noch deutlich, wenn auch in verringertem Masse den röthlichen Reflex des normalen Sehnerven. Sehschärfe beiderseits ca. $^1/_6$ Gesichtsfelder (s. Zeichnung).

COS
XII

COD
XII

— weiss, – – – blau, ... roth, –.–.– grün.

Sehr auffallend ist es, dass auch bei wiederholter Gesichtsfeldprüfung mit farbigen, namentlich auch rothen und grünen, 1 Qu.-Ctm. grossen Objecten keine centrale Undeutlichkeitsskotome nachweisbar waren, die Gesichtsfelder zeigen sich für Weiss auch peripher im Wesentlichen frei, nur für Grün und Roth besteht eine mässige concentrische Einengung. — Pupillen ziemlich eng, die linke etwas weiter als die rechte. Reaction gut.

Die Augenbewegungen sind sonst im Wesentlichen frei, nur nach allen Richtungen etwas weniger ausgiebig als normal, und treten in den Endstellungen ausgesprochene nystagmusartige Zuckungen ein.

Anfang 1882, also nach ca. 2jährigem Bestehen der Erkrankung hat sich die Sehstörung auf beiden Augen ziemlich gleichmässig entwickelt „allmälig" jedoch so, dass der Patientin von 8 zu 8 Tagen eine deutliche weitere Verschlechterung auffiel. Aus dem November 1882 ist dann noch einmal die Angabe einer weiteren Verschlechterung des Sehens notirt, seit der Zeit blieb es im Wesentlichen constant. — Doppelsehen angeblich im Anfang nur ganz vorübergehend".

Obduction 14. Juli 1883.

„Kleine, sehr gracil gebaute Leiche mit dürftiger Muskulatur, dünnem Fettpolster u. s. w.

Schädeldach regelmässig gebaut, ziemlich gross und dick, namentlich die Tabula interna, mit dieser ist die Dura fest verwachsen. — Linke Hälfte der Dura an der Innenfläche bläulich weiss, glatt, glänzend; rechts bemerkt man an der ganzen Convexität eine zarte bräunlichrothe Pseudomembran, welche sich zusammenschieben lässt und zahlreiche kleine flache frischrothe Hämorrhagien enthält. Die Pia der Basis ist zart, durchscheinend, die Arterien gefüllt. An der Convexität ist die Pia deutlich ödematös und getrübt, leicht abziehbar. Gyri auffallend schmal und dünn, von derber Consistenz, blassgrauer Farbe. Beim Aufschneiden des Gehirns solche Derbheit, dass das scharfe Messer nur unter grossem Widerstande die weisse Substanz durchdringt. Die Schnittfläche zeigt die graue Substanz von gewöhnlicher anämischer grauer Farbe, weicher Consistenz; dagegen lässt die weisse Substanz innerhalb ihrer weissen oder blassröthlichen Färbung sehr zahlreiche, zum Theil scharf umschriebene rundliche. zum Theil grössere diffuse graue Inseln erkennen, welche wenig unter dem Niveau der Umgebung liegen und eine sehr deutliche, aber äusserst zarte Vascularisation darbieten. Die derbe Beschaffenheit besteht sowohl in den noch mehr normalen weissen Partien, als auch namentlich in den glasig grauen völlig narbenähnlich aussehenden Inseln. — Die Thalami optici bei äusserer Betastung von eben so derber Consistenz wie die Marksubstanz, während die Corpora striata die gewöhnliche weichere Oberfläche zeigen. Die Derbheit ist am stärksten unmittelbar an der Begrenzung der Ventrikel; das Ependym ist beinahe knorpelig. — Das Kleinhirn zeigt eben solche derbe Beschaffenheit in der weissen Substanz; Pons ist anscheinend unverändert.

Oliven deutlich hervorspringend, beim Schneiden von derselben Härte und auf der Schnittfläche von demselben glasigen Aussehen, wie das Marklager des Grosshirns.

Rückenmark schmal und klein; im unteren Brusttheil kleine, etwas derbere tumorartige Anschwellung. Auf der Schnittfläche nirgends deutliche Zeichnung wahrnehmbar; andererseits keine ganz bestimmten Veränderungen erkennbar. Rückenmarkshäute zart und intact.

Von dem Rückenmark (Dr. Oppenheim) wurden nach Härtung in Müller'scher Flüssigkeit Querschnitte angefertigt aus den verschiedenen Höhen. — „Der sklerotische Process wurde in allen Höhen nachgewiesen, jedoch am intensivsten im Halstheil. Auffällig erscheint besonders die Art der Verbreitung des Processes auf dem Querschnitt; es ist nämlich überall die graue Substanz der Vorder- und Hinterhörner in toto betroffen, und von hier aus greift der Process in Form von unregelmässigen Plaques in die weisse Substanz der Vorder-, Hinter- und Seitenstränge über. So kommt es, dass an vielen Stellen nur der periphere Saum oder Ring der weissen Substanz verschont geblieben ist Die graue Substanz der Vorderhörner erscheint wie durch Narbenzug in die Breite gezogen. Trotz der starken sklerotischen Entartung der grauen Substanz sieht man überall noch zahlreiche wohlgeformte Ganglienzellen in den Vorderhörnern. Der Process charakterisirt sich vor Allem durch eine sehr starke Gefässwucherung; die Gefässe haben vielfach verdickte Wandungen.

Im oberen Lendentheil ist wiederum die graue Substanz total erkrankt, von markhaltigen Nervenfasern fast ganz entblösst. In den Clarke'schen Säulen fehlen ebenfalls Nervenfasern vollständig. Ausserdem findet sich ein grosser sklerotischer Herd, der aber nirgends die Peripherie erreicht, in den Hintersträngen. In der Lendenanschwellung ist die Erkrankung überhaupt nicht mehr so intensiv ausgeprägt, wie in den darüber gelegenen Partien. In der weissen Substanz sind besonders die Hinterstränge, und zwar vor Allem das dem Septum medullare posticum benachbarte Gewebe erkrankt".

Mikroskopische Untersuchung der Sehnerven.

Die Untersuchung der Sehnerven wurde mir gütigst überlassen. Schon makroskopisch ist bei der Herausnahme auffällig, dass beide Sehnerven stark verschmälert und grau erscheinen, der rechte noch mehr als der linke.

Mikroskopische Untersuchung: Härtung der Sehnerven in Müller'scher Flüssigkeit, Einbettung in Celloidin, Färbung der Schnitte mit Carmin und Hämatoxylin.

Linker Nerv. opt. Querschnitt durch den vorderen Theil des Sehnerven ca. 4 Mm. hinter dem Bulbus (s. Taf. V., Fig. 8). Der Durchmesser dieses Querschnitts beträgt 2,8 Mm. (der eines normalen an derselben Stelle 3,5 Mm. und der eines ganz atrophischen bei Tabesparalyse, wo Patient schon acht Jahre vor ihrem Tode erblindet war, 3,0 Mm.), also eine sehr starke Verklei-

nerung des Opticusquerschnittes. Die äussere Sehnervenscheide im vorderen Theil im Wesentlichen normal. Auf der temporalen Seite jedoch in der innern Sehnervenscheide erscheinen die kleineren Gefässe vermehrt und alle sind strotzend mit Blut gefüllt, jedoch keine besonderen pathologischen Veränderungen ihrer Wandungen. Dagegen zeigt sich an anderen grösseren Gefässstämmen in der Sehnervenscheide und der Vena centralis retinae in der Mitte des Opticusquerschnittes eine theilweise, starke zellige Infiltration in den Wandungen und ihrer nächsten Umgebung, Veränderungen, die an Vergleichspräparaten von normalen und einfach atrophischen Sehnerven nicht wahrzunehmen sind.

Die Nervensubstanz wird auf dem ganzen Querschnitt durch Carmin ausgesprochen gleichmässig roth tingirt, und documentirt sich dadurch als deutlich atrophisch verändert, wenn auch in sehr verschiedenem Grade, in den mehr centralen und peripheren Partien, worauf ich gleich zurückkomme (s. Fig. 8, Taf. V.).

Was die Beschaffenheit der interstitiellen Bindegewebssepten anbelangt, so scheidet sich der Opticusquerschnitt dicht hinter dem Bulbus in zwei Territorien (Fig. 8). In dem einen, welches eine halbmondförmige Gestalt hat, sich mit der Convexität nach der temporalen Seite hin der inneren Sehnervenscheide anlegt und mit seinen Hörnern die grösseren centralen Gefässstämme umgreift, ähnlich wie bei den früher von mir beschriebenen interstitiell neuritischen Veränderungen bei der Alkoholamblyopie dicht hinter dem Bulbus (siehe „Ueber den Einfluss des chronischen Alkoholismus auf das menschliche Sehorgan, v. Graefe's Archiv für Ophthalmolog. Bd. XXXII., Abth. 4, Fig. 1 und 6), sind die grösseren Bindegewebsinterstitien stark verbreitert, jedoch ohne wesentliche Kernvermehrung zu zeigen. Dagegen sieht man in diesem Bereich zahlreiche kleine Gefässquerschnitte mit stark verdickten Wandungen. Der Inhalt der Maschenräume in diesem Bereich stark verkleinert und atrophisch verändert, durch Carmin tiefroth gefärbt, feinkörnig und feinfaserig. An einzelnen Stellen erkennt man den roth tingirten Inhalt als zusammengesetzt aus stark verkleinerten atrophischen Nervenfasern, deren Markscheiden sich roth gefärbt haben, an anderen ist der Nachweis einer solchen Zusammesetzung nicht zu führen, sondern ein gleichmässig feinkörnig und feinfaseriges Aussehen vorhanden. An vielen Stellen auch dieses am stärksten erkrankten Terrains gelingt der Nachweis von noch vorhandenen isolirten Axencylindern, durch Carmin noch tiefer gefärbt als die übrige Masse. Die Kerne in den Maschenräumen liegen zum Theil ziemlich dicht, ganz ähnlich wie bei Vergleichspräparaten von einfacher progressiver Sehnervenatrophie.

In dem anderen Territorium, welches mehr die peripheren Theile des Opticusquerschnittes umfasst und allmälig in das vorhin beschriebene übergeht, findet sich die Verdickung der grossen Bindegewebsinterstitien nicht, dagegen ausgesprochene Proliferationsvorgänge und Kernwucherung im Bereich der feinsten Bindegewebsverzweigungen, innerhalb der grösseren Maschenräume, so dass in denselben auch eine Kernvermehrung statt hat, aber offen-

bar eine wirkliche durch Proliferation, welche sich jedoch an den vorgezeichneten und gegebenen Bahnen des feineren bindegewebigen interstitiellen Netzes innerhalb der grösseren Maschenräume hält, so dass dadurch innerhalb derselben zierliche netz- und sternartige Kernfiguren entstehen, wo zwischen diesen Kernbalken die kleineren Maschenräume eine Kernvermehrung nicht erkennen lassen (s. Fig. 8, Taf. V). Die Nervensubstanz innerhalb dieses zweiten peripheren Territoriums des Opticusquerschnitts ist ebenfalls durch Carmin roth tingirt, jedoch nicht so stark geschrumpft, wie in dem ersten Terrain, sie repräsentirt sich auch hier meistens als feinkörnig und feinfaserige Masse, in der jedoch überall zerstreut zum Theil ziemlich dicht, kleine helle oder blassröthliche Flecke liegen, die wohl durchweg aufzufassen sind als noch markhaltige, aber schon pathologisch veränderte Nervenfasern auf dem Querschnitt. In einem grossen Theil dieser hellen, blassrothen kleinen Flecke sind die Axencylinder deutlich erkennbar, dieselben liegen jedoch zuweilen ganz excentrisch wohl dadurch, dass ein Theil der Markscheide schon geschwunden ist; und man erkennt dann in einigen dieser Gebilde, dass der eine Theil der Markscheide auf dem Querschnitt schon intensiv roth gefärbt durch Carmin, der andere aber noch hell oder blassröthlich aussieht; dazwischen die feinkörnige und feinfaserige Grundsubstanz mit zahlreichen isolirten nackten Axencylindern, und andererseits auch gleichmässig hellen blassröthlichen Nervenfaserquerschnitten, in denen kein Axencylinder erkennbar ist.

Diese Veränderungen, wie sie eben beschrieben, sind im vordersten Abschnitt des Nerv. opticus auf den verschiedenen Querschnitten ziemlich dieselben, sie zeigen uns auch in ihrer Anordnung und Beschaffenheit den Grund für den ophthalmoskopischen Befund (der vorzugsweisen atrophischen Verfärbung der temporalen Papillentheile, indem ja, ähnlich wie in den Fällen von Alkoholamblyopie, hauptsächlich die Nervenfasergruppen des Sehnerven erkrankt sind, die in der Papille die temporalen Theile derselben einnehmen.

Auch weiter zurück im hinteren orbitalen Theil bleibt der Sehnerv gleichmässig in seiner ganzen Dicke erkrankt. Ein Querschnitt aus dieser Gegend (hinterer Orbitaltheil dicht vor dem Foramen opticum) hat einen Durchmesser von 2,4 Mm. (normal 3,5 Mm., einfache complete Atrophie 2,6 Mm.), ist also sehr stark verdünnt. Die innere Scheide, welche in dieser Gegend schon auch normaler Weise relativ stark ist, ist hier doch stellenweise als abnorm dick (bis zu 0,5 Mm.) zu bezeichnen, stärkere Kernwucherung nur stellenweise, wo die Verdickung der Scheide am mächtigsten. Auf dem ganzen Sehnervenquerschnitt ist auch hier die Nervenmasse innerhalb der Maschenräume durch Carmin gleichmässig roth gefärbt und verhält sich ganz analog wie in den vorderen Theilen des Sehnerven in den peripher liegenden Partien (das Terrain 2, welches oben beschrieben wurde). Auch hier die gleichmässig körnig- und feinfaserige röthliche Grundsubstanz, in der man vielfach isolirte Axencylinder, stellenweise pflasterförmig zusammenliegende, sehr kleine atrophische, roth gefärbte markhaltige Nervenfasern, die zum Theil auch schon den körnigen Zerfall zeigen, sieht und ebenso vielfach eingestreut, die kleinen blassröthlichen runden Gebilde, offenbar pathologisch veränderte

Nervenfasern in den ersten Stadien (wie oben beschrieben). — Der gröbere Maschenbau des Sehnervenquerschnittes ist erhalten und die gröberen Bindegewebsinterstitien scheinen normal, auch sind die Kerne in ihnen nicht wesentlich vermehrt, nur in den Randtheilen in Zusammenhang mit der inneren Scheide, auch in den grösseren interstitiellen Bindegewebsbalken stellenweise Kernproliferation nachweisbar. Dahingegen finden sich auch hier innerhalb der grösseren Maschenräume im Bereich der feineren Bindegewebsverästelungen vielfach ausgesprochene Proliferationsvorgänge in den Kernen, so dass oft völlige Kernnetze und sternartige Figuren zu Stande kommen, während die dazwischen liegende Nervensubstanz keine Kernvermehrung bietet. Es zeigt sich also hier sowohl wie auf dem vorderen Querschnitt in dem peripheren Theil ein ausgesprochener Proliferationsprocess in den feinsten Bindegewebsverästelungen innerhalb der grossen Maschenräume, während die grösseren Interstitien relativ normal geblieben sind.

Linker Nerv. opt. (Längsschnitt durch die Papille). Der Sehnerv auf dem Längsschnitt zeigt dicht hinter der Lamina cribrosa ebenfalls eine starke Verschmälerung 2,4 Mm. Durchmesser (normal 3 Mm. an dieser Stelle). Die oben im Querschnitt des Nerv. opt. (vorderer Theil) beschriebene Verdickung der Bindegewebsinterstitien ist auch auf dem Längsschnitt noch deutlich nachweisbar, nach vorn zu jedoch an Intensität abnehmend und ca. 1 Mm. von der Lamina cribrosa aufhörend. Die Nervensubstanz zeigt eine analoge Beschaffenheit wie auf dem Querschnitt. Dahingegen ist an den marklosen Nervenfasern, nach ihrem Durchtritt durch die Lamina cribrosa keine wesentliche Atrophie und Veränderung zu constatiren, auch in der äusseren Hälfte der Papille nicht auffällig, wo doch die atrophische Abblassung der Papille ophthalmoskopisch sehr ausgesprochen. Man kann die einzelnen Züge der marklosen Nervenfasern in ganz normaler Weise sich allmälig breiter auseinanderlegend und wohl abgegrenzt gegen einander in die Nervenfaserschicht der Netzhaut übergehen sehen, dem normalen Bilde eigentlich ganz analog und anders wie bei totaler einfacher und abfgelaufener papillitischer Atrophie (s. hierzu Fig. 2, Taf. II. von Fall Strempel).

Der rechte Nerv. optic. zeigt ein ganz analoges Verhalten wie der linke.

Querschnitt dicht hinter dem Bulbus. Durchmesser 2,5 Mm. (normal 3,5 Mm., complete einfache Atrophie 3,0 Mm.). Die Schrumpfung hier also noch stärker, wie links, und der Querschnitt hat kaum die halbe Grösse von dem eines normalen Sehnerven an dieser Stelle und ist auch noch erheblich kleiner, als der eines seit langen Jahren complet einfach atrophischen Opticus, wobei die Function noch relativ gut erhalten ist.

Die Beschaffenheit und Anordnung der sonstigen pathologischen Veränderungen sowohl des interstitiellen Gewebes als auch des Sehnerven gleichen denen des linken N. opt. sehr. Auch hier wieder die starke Verdickung der grössern Bindegewebssepten im vorderen Theil des Sehnerven auf dessen temporaler Seite, jedoch etwas begrenzter und nicht so weit gabelförmig, um die grossen Gefässe herumreichend, sonst auf dem übrigen Querschnitt namentlich wieder

Kernwucherung im Bereich der feineren Bindegewebsverästelungen, indem zum Theil mehrere Reihen Kerne neben einander liegen, so dass wieder innerhalb der grösseren Maschenräume Kernanhäufungen in Form von netz-, strich-, oder baumartigen Figuren bestehen; namentlich ist dieser Vorgang ausgeprägt in der Nähe der inneren Sehnervenscheide. Die innere Sehnervenscheide ist stellenweise etwas verdickt und hier sowohl in einzelnen Theilen, als auch in den verdickten Interstitien Vermehrung der Gefässe mit zum Theil verdickten Wandungen, in denen auch oft Kernvermehrung wahrnehmbar ist. Auch in der Wand der Vena centralis retinae zum Theil ausgesprochene Kernwucherung ebenso wie links (s. Fig. 8). Die Bindegewebssepten haben hier sowohl wie in dem linken Sehnerven überall einen ausgesprochenen fibrillären, faserigen Bau, nur in den vorderen Theilen, wo die beschriebene starke Verdickung auch der grösseren Interstitien vorliegt, bekommen dieselben ein etwas homogenes, glasiges Aussehen; aber doch nicht so ausgesprochen, wie bei sehr lang bestehender tabischer Atrophie, ich werde später darauf zurückkommen.

Der Inhalt der Maschenräume, die Nervensubstanz zeigt auch hier ein analoges Verhalten wie links, nur ist die Atrophie weniger weit vorgeschritten. — In dem hinteren orbitalen Theil des Sehnerven ist der Process hier weniger hochgradig, wenn auch über den ganzen Querschnitt verbreitet (Durchmesser 2,75, normal 3,5 Mm., einfache complete Atrophie 2,6 Mm.).

Längsschnitte durch die rechte Papille zeigen ebenfalls ein ähnliches Verhalten wie links.

Fall II.

(Psychiatrische Klinik. Krankenjournal von Dr. Siemerling.)

Arbeiterfrau Puhlmann, 43 Jahre alt aus Neu-Weissensee.

Anamnese: Seit 20 Jahren verheirathet, ein Kind gestorben in den ersten Monaten, kein Abortus. Patientin früher gesund, kein Potus. In letzter Zeit Zwist mit dem Manne, weil dieser angeblich mit einer anderen Frau zusammenwohnt. Seit 3 Jahren krank. Es fiel der Umgebung auf, dass die Sprache anders wurde, singend, langsamer als früher. Auch zuweilen Stottern, dabei Schwindelanfälle. Die Beine wurden ihr allmälig schwach, sie fiel öfters, kein ausgesprochener Schlaganfall. Tremor in den Händen und Beinen nicht. Kein ausgesprochener Krampfanfall, sie hat aber wiederholt Schwindelanfälle, in welchen sie sich verletzt hat, gehabt. Seit 2 Jahren lässt Patientin Stuhl und Urin unter sich, seit dieser Zeit auch der Gang sehr schlecht. Seit einem Jahre beständig zu Bett, der Urin enthält etwas Eiweiss. Gehör und Gesicht angeblich intact, Füsse seit einigen Wochen angeschwollen; wurde „im Kopf schwächer“ seit einem Jahre. Patientin wird von der chirurgischen Station auf die psychiatrische verlegt.

2. Juni 1888. Status praesens. Mittelgrosse Frau, liegt in der Rückenlage zu Bett. Zu gehen und zu stehen vermag sie überhaupt nicht mehr, sie ist hochgradig dement und fängt bei jeder Veranlassung an zu wimmern.

Die Sprache ist stark nasal, dabei beschleunigte Respiration und zuweilen hört man deutliches Stridorgeräusch.

Kopfbewegungen nach allen Richtungen hin möglich, an der Stirn in der Faltung kein Unterschied.

Augen. Ophthalmoskopisch: Rechte Papille in toto etwas blasser als normal, die Verfärbung etwas mehr vortretend in der äusseren Hälfte. Links erscheint die Papille ebenfalls in toto etwas abnorm blass, der Befund jedoch nicht sehr ausgesprochen. Pupillenreaction erhalten. Augenbewegungen und Sehschärfe wegen Benommenheit nicht zu prüfen, von einer etwaigen früheren Sehstörung nichts zu ermitteln, jedenfalls ist eine sehr grobe Sehstörung auch früher ärztlicherseits nicht bemerkt worden.

Der linke Mundwinkel steht bedeutend tiefer als rechts. Linke Nasolabialfalte mehr verstrichen. Beim Sprechen tritt die rechte Mundhälfte mehr in Action, beim Spitzen des Mundes bleibt die linke Hälfte etwas zurück.

Man sieht jetzt bei wiederholtem Lidschlag, dass derselbe links viel weniger prompt und langsamer erfolgt als rechts.

Die Zunge wird gerade vorgestreckt, zittert nicht. Die Bewegung sowie auch das Zurückziehen erfolgt etwas langsam. — Weicher Gaumen hebt sich beim Phoniren nur bis zu mässiger Höhe.

Die oberen Extremitäten hält Patientin im Ellenbogengelenk flectirt. Active Bewegungen: Auf Aufforderung hebt sie nur ausseordentlich langsam und schwerfällig die Arme hoch und bringt sie über die Horizontale überhaupt nicht heraus. Bei Aufforderung z. B.. mit einer Hand nach der Nase zu greifen, bemerkt man ein leichtes Zittern, in der Ruhelage ist nichts von demselben wahrzunehmen. Beiderseits starke Contractur in allen Gelenken, namentlich im Schulter- und Ellenbogengelenk, welche nur mit ziemlichem Widerstand zu überwinden ist.

Die Sehnenphänomene von Supinator longus, Biceps, Triceps beiderseits deutlich gesteigert.

Sehr starker Decubitus am Kreuzbein und Trochanter und beiden Kniegelenken. Patientin lässt Stuhl und Urin unter sich.

Die unteren Extremitäten stark ödematös. Beide Beine im Hüftgelenk gleich adducirt, im Knie flectirt, die Füsse dorsal flectirt. Active Bewegungen nicht möglich. Auch hier in allen Gelenken, namentlich aber im Kniegelenk starke Contractur, im letzteren lässt sich dieselbe, ebenso wie im Hüftgelenk, kaum völlig überwinden.

Kniephänomen beiderseits deutlich hervorzurufen. Beiderseits Fusszittern. Plantarreflex gesteigert.

Es ist bemerkenswerth, dass Patientin beim Trinken sehr leicht zu husten anfängt, und dass ihr das Genossene aus dem Munde leicht wieder herausfliesst. Sie trinkt sehr langsam. Die Schluckstörung ist heute im Laufe des Tages noch stärker geworden. Es macht ihr direct Beschwerden, flüssige Nahrung hinunterzuschlucken; obwohl sie sehr wenig zur Zeit nimmt, läuft es ihr aus dem Munde wieder heraus. Regurgitiren durch die Nase bis jetzt nicht beobachtet.

Sensibilitätsprüfung wegen der hochgradigen Demenz nicht anzustellen. Schmerzempfindung jedenfalls erhalten. Puls 104. Gefässrohr leicht atheromatös.

Keine Vergrösserung der Herzdämpfung. Spitzenstoss im 5. Intercostalraum, erster Ton an der Mitralis von einem systolischen Blasen begleitet, zweiter Pulmonalton etwas klappend.

3. Juni 1888 Tod.

Obductionsprotokoll 4. Juni.

Gut genährte weibliche Leiche mit Oedem an den unteren Extremitäten, symmetrischer Decubitus an der inneren Seite der Kniee, sowie an dem Trochanter. Herz sehr fett, schlaff, schmutzig braun, Klappen intact. Beide Lungen stark ödematös, geröthet. Auf der rechten Seite im unteren Lappen eine frische Schluckpneumonie, Halsorgane, Schleimhaut stark geröthet. Fast an allen Gelenken zeigen sich neben starken Rauhigkeiten an der Oberfläche der Gelenkknorpel und leichten Wucherungen, frische fibrinöse hämorrhagische Abscheidungen, welche sich in den Kniegelenken bereits zu kleinen Gelenkkörperchen entwickelt haben. Gelenkhöhlen stark erweitert, hier und da braune Pigmentbeschläge.

Schädeldach ohne besondere Veränderungen. Dura mater nicht mit demselben verwachsen, ziemlich dick, Pia klar und durchsichtig, ihre Maschen sehr feucht. In den Ventrikeln keine Flüssigkeit, Ependym ohne Veränderung. Nur das Ependym des 4. Ventrikels in einzelnen Stellen leicht granulirt. Die Innenfläche des 3. Ventrikels ist zwar glatt, aber ziemlich stark verdickt, besonders in der Gegend der Basis. Die Verdickungen setzen sich hier auf die grösseren Ganglien fort, jedoch sind auch hier nur die basalen Theile von auffallend derber Consistenz. Die sklerotischen Herde lassen sich grob anatomisch in den Grosshirnhemisphären nicht nachweisen.

Das Kleinhirn ist von auffallend kleinem Volumen, fühlt sich schon an der Oberfläche sehr derb an. Auf der Schnittfläche ergiebt sich, dass besonders in der Marksubstanz in den Kleinhirnstielen Verhärtungen vorhanden sind, welche zugleich mit einer Schrumpfung des ganzen Kleinhirns einhergehen.

Medulla oblongata wie auch Pons sind von etwas kleinerem Volumen, aber ohne Verhärtungen. Rückenmarkshäute stark geröthet. Das Rückenmark von kleinem Volumen, schlaff. Sklerotische Herde lassen sich hier mikroskopisch nachweisen.

Diagnose: Sclerosis multiplex cerebri, praecipue cerebelli. Degeneratio mult. partialis et atrophia universalis medullae spinalis. Arthritis multiplex chronica. Atrophia cordis. Pneumonia ex aspiratione dextr. Hyperaemia et Oedema pulmonum. Decubitus multiplex sacralis et regionis genu utriusque.

Anatomische Untersuchung der Sehnerven.

Härtung in Müller'scher Lösung, Celloidineinbettung, Zerlegung mit dem Mikrotom in Quer- und Längsschnitten, Färbung mit Carmin, Hämatoxylin, nach der Freud'schen Goldmethode und nach Weigert.

Linker Nerv. opticus. Längsschnitte durch die Papille und damit in Zusammenhang eines 10 Mm. langen vorderen Stückes des Sehnerven (siehe Taf. I., Fig. 1). Querdurchmesser der Mitte der Papille zwischen den Chorioidalgrenzen 1,4 Mm., in der Gegend der Lamina cribrosa 1,8 Mm. und circa 3 Mm., hinter dem Bulbus 2,8 Mm., also Maasse, welche stark hinter denen eines normalen Opticus zurückbleiben. Das Aussehen eines solchen Längsschnittes zunächst bei der Weigertfärbung ist ein vollständig scheckiges, indem helle bräunliche Partien mit schwarzen in bunter Weise abwechseln. Die nächste Zone hinter dem Bulbus zeigt fast überall eine hellbräunliche ungefärbte atrophische Nervensubstanz, jedoch ganz complet dieser Befund in der äusseren Hälfte, auch die Verschmälerung der äusseren Theile ist relativ stärker, als die der inneren. Die Schrumpfung der äusseren Hälfte des Sehnerven ist ausgesprochen stärker als an Vergleichspräparaten von langbestehender, completer einfacher Atrophie, obwohl in unserem Falle die atrophisch veränderten Nervenfaserzüge noch continuirlich zu verfolgen sind, allerdings sehr stark verschmälert. Ferner in der äusseren Sehnervenhälfte von der Lamina cribrosa bis 2 Mm. zurück eine deutliche Vermehrung kleiner Gefässe bemerkbar, welche alle prall mit Blut gefüllt sind, und in Folge dessen bei der Weigert'schen Färbungsmethode markant schwarz gefärbt erscheinen. Ausserdem in diesem Bereich deutliche Kernvermehrung in den Septen. Durch diese Kernvermehrung im interstitiellen Gewebe, die Gefässvermehrung und die unverhältnissmässig starke Schrumpfung unterscheidet sich jedenfalls in diesem circumscripten Terrain der Process von einer einfachen Atrophie, wie Vergleichspräparate lehren, und documentirt damit eine neuritische entzündliche Natur.

Vermittelst der Freud'schen Goldfärbung gelingt es, vielfach die nackten und gefärbten Axencylinder in den atrophischen Herden nachzuweisen, die am Rande des Herdes allmälig oder ziemlich plötzlich ihre sich verjüngende Markscheide verlieren (s. hierzu auch Fig. 1). Im Uebrigen giebt an diesen Präparaten die Weigert'sche Färbungsmethode die bei Weitem prägnantesten Bilder, bei ihr erscheint Alles ausgesprochen scheckig und bunt, während sich sowohl bei der Freud'schen Goldmethode als auch bei der Carminfärbung die gesunden von den kranken Partien weniger differenziren. Bei der Goldmetbode bleiben die atrophischen Herde nicht ganz ungefärbt, wohl zum Theil darauf beruhend, dass die nackten Axencylinder, die vielfach in den erkrankten Herden erhalten sind, durch diese Methode mitgefärbt wurden. Während an den mit Carmin gefärbten Schnitten, auch diejenigen Partien, welche bei der Weigertmethode durch Schwarzfärbung sich noch als relativ gesund documentirten, oft eine ausgesprochen röthliche Färbung zeigen, so dass das relativ Gesunde vom Kranken sich auch hier weniger marcant abhebt. Es scheint demnach wohl, als ob die Carminfärbung bei ganz beginnenden pathologischen Veränderungen der markhaltigen Nervenfasern im Sehnerven noch empfindlicher wirkt und die Markscheiden da schon roth färbt, wo die Weigertfärbung noch eine ausgesprochene Schwarzfärbung hervorbringen kann.

Mittlerer und hinterer orbitaler Theil des linken Nervus opticus. Derselbe zeigt sich nur in geringem Grade afficirt, wir finden fast überall nur ein oder zwei erkrankte Herde. Diese Herde haben ganz das Aussehen einfach atrophischer Partien, keine Kernwucherung in den feineren bindegewebigen Elementen, die Nervenfasern stark verkleinert und atrophisch, nur im einzelnen erkennt man noch vorhandene Axencylinder, diese atrophischen kleinen Fasern sind vielfach durch eine erhebliche körnige Zwischensubtanz getrennt, liegen aber zum Theil auch nach Art von Pflastersteinen dicht aneinander. Zahlreiche Vergleichspräparate von einfacher Atrophie zeigen mit diesen Herden die grösste Analogie.

Rechter Nerv. opticus. Längsschnitte durch Papille und vorderen Abschnitt des Nerv. opticus (15 Mm. lang). Durchmesser der Papille in querer Richtung zwischen den Chorioidalgrenzen 1.5 Mm. (normal ebenso, einfache complete Atrophie 1,3 Mm,), Querdurchmesser in der Lamina cribrosa 2,0 Mm. und ca. 2 Mm. hinter dem Bulbus 3 Mm.

Bei der Weigertfärbung zeigt sich hier ein ähnliches Bild, wie links. Schwarzgefärbte relativ normale Partien wechseln in bunter Weise mit den ungefärbten graubräunlichen, so dass auch hier der Opticuslängsschnitt ein überaus fleckiges und buntes Aussehen erhält. Dicht hinter der Lamina cribrosa sind auch hier die Längsschnitte des Opticus ganz atrophisch, d. h. die Nervensubstanz ungefärbt bei der Weigert'schen Methode und intensiv roth gefärbt durch Carmin, und trotzdem ist ophthalmoskopisch die Papille nicht complet atrophisch verfärbt, sondern nur „deutlich blasser als normal, hauptsächlich in der äusseren Hälfte", während die inneren Theile der Papille noch deutlich einen leicht röthlichen Reflex zeigen. Ebenso sieht man auch hier an den Nervenfaserzügen nach ihrem Durchtritt durch die Lamina cribrosa in das Auge in der Anordnung und Mächtigkeit keine wesentliche Veränderung, auch ist die Nervenfaserschicht der Retina nicht auffallend verdünnt und atrophisch.

Bei der Untersuchung der krankhaften Veränderungen auf dem Längsschnitt des Opticus (Weigertfärbung) mit stärkerer Vergrösserung lässt sich nur vielfach constatiren, wie die normalen schwarz gefärbten, relativ dicken markhaltigen Nervenfasern, sich verdünnen, unregelmässig varicös werden, sich zuletzt noch als ganz kleine schwarze Fäserchen fortsetzen, an denen gleichsam kleine schwarze Marktröpfchen hängen, bis die Schwarzfärbung innerhalb des complet sklerotischen Herdes ganz aufhört (siehe hierzu Fig. 1). An anderen Stellen sieht man zwischen den normal breiten, schwarzen markhaltigen Fasern andere farblose, ohne dass es zunächst möglich wäre, eine wesentliche Verschmälerung nachzuwiesen, wieder andere zeigen nur ihre seitlichen Contouren als zarte schwarze Linien, dieselben scheinen im Uebergangsstadium vom Normalen zum Pathologischen befindlich zu sein. Jedenfalls scheint es, dass die Nervenfasern zum Theil schon ganz die Reaction der Atrophie (ungefärbt) zeigen können, wenn sie in ihrer äusseren Form noch eine im Wesentlichen normale Grösse haben, viel häufiger aber tritt mit der pathologischen Färbungsreaction auch ein Schwund der Markscheiden ein. — Circa

11 Mm. hinter dem Bulbus findet sich auf den Längsschnitten auf der innern Seite des Nerv. opticus ein ciacumscripter Herd mit ausgesprochener Wucherung des interstitiellen Bindegewebes und Gefässneubildung, scheinbar nimmt diese Verdickung der Septen von der inneren Sehnervenscheide ihren Ausgang und sie erstreckt sich auch nur ca. 1,2 Mm. in den Opticusstamm hinein und besitzt eine Länge von ca 3 Mm., auch die innere Sehnervenscheide an dieser Stelle ausgesprochen verdickt. Im hinteren orbitalen Theil zeigt sich auch der rechte Nervus opticus relativ weniger ergriffen, es finden sich nur verstreut auf den Querschnitten mehrere kleine atrophische Stellen, welche öfters nur einen Theil eines einzelnen grösseren Maschenraumes einnehmen. Anatomisch charakterisiren sich diese erkrankten Partien als einfache Atrophie der Nervensubstanz.

Fall III.

(Nervenklinik der Charité. Dr. Oppenheim.)

Carl Strempel, 30 Jahre alt, Arbeiter, wird am 19. November 1884 in die Charité aufgenommen.

Anamnese: Keine Lues, kein Potus, keine hereditäre Belastung, aber Excesse in venere. Seit $2^1/_2$ Jahr Schwäche des linken Beines, seit Anfang 84 auch des rechten und damit Unfähigkeit zu gehen, seit $^1/_4$ Jahr Schwäche des rechten Armes. Obstipation, seit einigen Tagen starkes Pressen beim Uriniren, psychische Reizbarkeit.

Status praesens: Herabsetzung der Intelligenz, keine skandirende, nur schwerfällige Sprache. Zittern bei Bewegungen des Kopfes und der oberen Extremitäten, Paraplegie der unteren. In der linken unteren Extremität noch Streckung im Kniegelenk möglich. Das Schmerzgefühl gegen die rechte untere Extremität erheblich herabgesetzt. Patient kann sich auch mit Unterstützung der Hände nicht im Bett aufrichten, wird er emporgehoben, so klagt er über Schwäche im Kreuz, auch dann leichtes Zittern des Kopfes, Pulsfrequenz 128. Temperatur 39,4. — Mechanische Muskelerregbarkeit ziemlich stark. In den Hand- und Fingergelenken die Bewegungen etwas träge, mittelgrosse Gegenstände z. B. Tassenkopf fallen ihm sehr leicht aus der Hand. Sensibilität der oberen Extremitäten gut.

Patellarreflex und Achillessehnenreflex in gewöhnlicher Weise vorhanden, keine Atrophie der Muskulatur. — Pinselberührungen an der rechten unteren Extremität werden nur an wenigen Stellen wahrgenommen und ganz falsch localisirt. Am linken Bein die Sensibilitätsstörungen noch stärker als am rechten, für Temperaturen beiderseits an den Füssen Verwechselungen. Resultat der Sensibilitätsprüfung: Fehlen des Tast- und Druckgefühls, sowie starke Herabsetzung der Algesie an der linken unteren Extremität, kein wesentlicher Unterschied zwischen dem Temperatur- und dem sogenannten Muskelgefühl der beiden unteren Extremitäten, hält man damit zusammen, dass die Bewegungsfähigkeit an der linken unteren Extremität besser ist, dass links die Streckung im Kniegelenk erhalten ist, rechts nicht, so ist der Brown-

Séquard'sche Lähmungstypus wenigstens angedeutet vorhanden. Auf dem Abdomen ist kein Unterschied bezüglich der Intensität der Empfindung zu constatiren. Geruch und Geschmack im Wesentlichen intact.

Vom 25. November 1884 ab entwickelt sich Decubitus auf dem Kreuzbein mit Blasenbildung, ebenso an den Extremitäten.

Vom 9. December 1884 ab Fieber. Tod am 5. März 1885.

Augenbefund: Ophthalmoskopische Untersuchungen liegen vom 18. August 1883, 20. November und 19. December 1884 vor und ergeben übereinstimmend folgenden Befund. Rechtes Auge. Papille in toto etwas blasser als normal, die Abblassung deutlicher in der temporalen Hälfte, während die inneren Theile der Papille noch etwas röthlichen Reflex zeigen, aber weniger als normal. Keine wesentliche Verengerung der Gefässe, Papillengrenze scharf. Linkes Auge. Kein pathologisch-ophthalmoskopischer Befund.

Sehschärfe beiderseits relativ gut, Patient liest Schw. 0,3 mit + 5 D auf beiden Augen. Die Gesichtsfelder sind beiderseits ebenfalls im Wesentlichen frei, die Farben werden gut erkannt, links besteht eine leichte concentrische Beschränkung für Grün. Da Patient betthägerig, so konnten die Gesichtsfelder perimetrisch nicht genau aufgenommen werden, jedenfalls aber bestanden keine irgendwie hochgradige Anomalien.

Pupillen-Reaction erhalten, die linke Pupille etwas weiter als die rechte.

Die Augenbewegungen sind nach allen Richtungen gleichmässig etwas beschränkt in den seitlichen Endstellungen, beim Blick nach rechts und links treten deutliche nystagmusartige Zuckungen auf. Ein eigentliches Doppelsehen besteht nicht. — Subjectiv hat Patient über sein Sehen keine wesentlichen Klagen, nur giebt er an, dass ihm beim Lesen zuweilen „die Buchstaben durch einander tanzen".

Der Obductionsbefund bestätigt zunächst die Diagnose der multiplen Sklerose. Oppenheim sagt kurz darüber in seiner Arbeit („Zur Pathologie der disseminirten Sklerose", Berliner klin. Wochenschr. 1887, No. 48): „Die Präparate (gefärbte Querschnitte durch Rückenmark, verlängertes Mark etc.) zeigen in dem intracerebralen resp. intramedullären Verlauf aller Hirnnerven sklerotische Plaques. Dieselben sind mit blossem Auge oder besser bei Loupenbetrachtung in den Kernen und Wurzeln des Hypoglossus, Vagus, Glossopharyngeus, Acusticus, Facialis und Abducens, sowie in der aufsteigenden Trigeminuswurzel zu sehen.

Eine Erscheinung ist noch erwähnenswerth: Die Rückenmarkssymptome hatten sich unter dem Bilde einer transversalen Myelitis dargestellt (Lähmung der Beine, Anästhesie, Störung der Blasen- und Mastdarmfunction etc.), es ist das ein ungewöhnlicher Symptomenbefund, aber die anatomische Untersuchung hat Aufklärung gegeben: es findet sich nämlich im unteren Brustmark ein Herd, der fast den ganzen Querschnitt durchsetzt (nur ein kleiner Theil an der Peripherie ist verschont), und, was besonders wichtig ist, in diesem Herde sind auch die Axencylinder zum grössten Theil untergegangen".

Die Nervi optici wurden mir wieder gütigst zur mikroskopischen Unter-

suchung überlassen. Härtung in Müller'scher Lösung, Färbung mit Carmin und Hämatoxylin.

Linker Nerv. opticus. Längsschnitte durch die Papille zeigen, was das intraoculäre Ende des Nerv. opticus anlangt, keine wesentlich pathologische Veränderung, ebenso wie ja auch der ophthalmoskopische Befund negativ war. Querdurchmesser in der Papille zwischen den Choroidalgrenzen 1,5 Mm. (wie bei normaler Papille). Unmittelbar hinter der Lamina cribrosa sieht man den Opticus in einer schmalen Zone pathologisch verändert (Rothfärbung der Nervensubstanz durch Carmin), und diese atrophische Veränderung des Opticus erstreckt sich in ganz schmaler peripherer Zone noch weiter rückwärts, während die Hauptmasse des Sehnerven hier gleich hinter dem Bulbus gesund ist.

Querschnitt des linken Nerv. opticus ca. 5 Mm. hinter dem Bulbus. Durchmesser 2,7 Mm. Die innere Sehnervenscheide im Wesentlichen normal, jedoch zeigen die Wandungen der grösseren Gefässstämme in ihr ausgesprochene Kerninfiltration der Wandungen, sowie sie an Vergleichspräparaten von normalen und einfach atrophischen Sehnerven nicht wahrgenommen wurden. Der Sehnervenquerschnitt zeigt sich in dieser Gegend schon in ganzer Ausdehnung erkrankt. Die Maschenräume sind gleichmässig röthlich gefärbt durch Carmin, sie zeigen zum Theil auf dünnen Schnitten eine röthliche Masse von feinkörniger und feinfaseriger Structur, in welcher vielfach zahlreiche, isolirte Axencylinder (dunkelroth gefärbt) zu finden sind, es macht den Eindruck, als ob ein Theil dieser isolirten Axencylinder sogar gequollen und dicker als normal ist. An anderen Stellen erkennt man wieder in der röthlichen Grundsubstanz zahlreiche verkleinerte und geschrumpfte, roth gefärbte markhaltige Nervenfasern (mit und ohne sichtbaren Axencylinder), deren kleine Querschnitte zuweilen pflastersteinförmig dicht gedrängt neben einander liegen, gewöhnlich aber durch die feinkörnige und feinfaserige zwischengelagerte Grundsubstanz getrennt sind. Namentlich in den Randpartien des Nerv. optic. findet man auch in diesem Falle, wie auch in unserem ersten (Hoeft), wieder verstreut in den roth gefärbten Maschenräumen mehr oder weniger zahlreich kleine runde, blass röthliche oder auch farblose Flecke ungefähr von der Grösse normaler Nervenfaserquerschnitte. In einem Theil dieser kleinen runden blasenartigen Gebilde lässt sich ein gefärbter Axencylinder wahrnehmen, in anderen aber wiederum nicht. Es handelt sich hier offenbar um veränderte Nervenfaserquerschnitte, die Markscheide beginnt eine leicht röthliche Färbung anzunehmen, zum Theil erscheint sie auch leicht gequollen; ich möchte annehmen, dass es sich hier um die ersten Stadien der pathologischen Veränderungen der Markscheiden handelt, denen dann später die intensivere Rothfärbung durch Carmin, die Verkleinerung, körniger Zerfall und schliesslich völliger Schwund folgt.

Die grösseren Bindegewebsbalken zeigen nur relativ geringe Veränderungen, nur stellenweise leichte Kernwucherung. Dagegen zeigen sich die Gefässe auf dem Querschnitte in den grösseren Interstitien vielfach zahlreicher, als auf Vergleichspräparaten von normalem Sehnerven aus derselben

Gegend, und ihre Wandungen oft Kernwucherung. Die feineren Bindegewebsverzweigungen innerhalb der grösseren Maschenräume zeigen nun wieder ausgesprochene Wucherung mit starker Kernvermehrung, so dass gleichsam dichtmaschige Kernnetze innerhalb der grösseren Maschenräume entstehen, wo dann innerhalb der einzelnen kleinen Zwischenräume zwischen den Kernbalken in der roth gefärbten Nervensubstanz die Kerne nicht vermehrt sind. Die Kernbalken bestehen zum Theil aus mehreren Kernreihen, neben einander gelagert, zum Theil aus Einzelreihen, wo ein Kern sich in einfacher Reihenfolge an den anderen legt (s. Fig. 11, Taf. VI.).

Oft erkennt man die faserig-bindegewebige Grundsubstanz in diesen Kernbalken, an anderen Stellen aber auch scheinen sich die Kerne gleichsam ganz frei, einer an den anderen anzulegen, ohne eine derartige bindegewebige Grundsubstanz.

In der Gegend, wo die Retinalgefässe den Opticusstamm verlassen, tritt wieder ein jäher Umschwung in der Ausbreitung des krankhaften Processes ein. In der Höhe, wo die Vene aus dem Sehnervenstamm austritt, die Arterie aber noch in der Mitte liegt, taucht die erste normale kleine Insel wieder in dem Opticusquerschnitt auf und schon ein wenig weiter rückwärts, wo auch die Arteria centralis retinae den Sehnervenstamm verlässt, ist der bei Weitem grösste Theil des Querschnittes schon normal und nur eine relativ schmale periphere Zone zeigt sich pathologisch verändert und durch Carmin roth gefärbt, analoge Veränderungen, wie sie vorhin beschrieben, für den vorderen Theil des Opticus. Der Durchmesser des Opticusquerschnittes beträgt von hier ab weiter nach hinten ca. 3 Mm., bleibt also sehr wenig hinter dem des normalen Sehnerven zurück.

Weiter zurück in der Gegend des knöchernen Canalis opticus und am Beginn des intracraniellen Endes des Sehnervenstammes greift die Erkrankung plötzlich wieder über den ganzen Querschnitt Platz, nur zwei ganz kleine Inseln sind relativ gesund. Der Sehnerv hier aufrecht oval (verticaler Durchmesser 2,8 Mm-, horizontaler 2 Mm.). In dieser Region trägt die Erkrankung des Opticus einen exquisit interstitiell neuritischen Charakter. Auch die grösseren Bindegewebssepten sind verdickt und zeigen zum Theil starke Kernwucherung. Namentlich sind diese Proliferationsvorgänge auch sehr stark in den inneren Schichten der inneren Sehnervenscheide, von der aus dann namentlich sich die stark verdickten Septen in den Opticus hinein erstrecken. Der Inhalt der Maschenräume ist durchweg roth gefärbt durch Carmin, überall aber sind verstreut noch ganz gesunde Nervenfasern nachweisbar und ebenso isolirte, gut erhaltene Axencylinder. Es ist dies ein relativ unvollständiger Grad des atrophischen Processes in der Nervensubstanz bei doch sehr grosser Ausdehnung über den ganzen Sehnervenquerschnitt, wie ich ihn bei Vergleichspräparaten von partieller und totaler einfacher Sehnervenatrophie nicht gesehen habe, eher schon bei den retrobulbär-neuritischen Processen im Opticus auf dem Gebiete der Intoxicationsamblyopie (siehe hierzu die Tafeln von „den Untersuchungen über den Einfluss des chronischen Alkoholismus auf das

menschliche Sehorgan". v. Graefe's Archiv für Ophthalmosk. Bd. XXXII. Abtheil. 4).

Rechter Nerv. opt. (ophthalmosk. leichte atrophische Abblassung der ganzen Papille). Längsschnitte durch die Papille (s. Fig. 2, Taf. II.) Querdurchmesser der Papille zwischen den Choroidalgrenzen 1,5 Mm. (normal auch 1,5 Mm., complete, langbestehende, einfache Atrophie 1,1 Mm.), Durchmesser 1 Mm. hinter dem Bulbus 1,7 Mm. (normal 3 Mm., einfache complete Atrophie 2 Mm.). Auf diesen Längsschnitten ist für die Papille in den temporalen Theilen ein leichter Grad von Atrophie der Nervenfasern und Verdünnung der Nervenfaserschicht der angrenzenden Netzhaut nachweisbar, aber nur im sehr geringen Grade, die einzelnen Bündel der marklosen Nervenfasern in der Papille differenziren sich nach ihrem Durchtritt durch die Lamina cribrosa bei ihrem Uebergang in die Netzhaut zunächst noch sehr gut von einander, ebenso wie beim normalen Nerv. opticus. Die Zwischensubstanz zwischen den sich allmälig verbreiternden und sich auseinander legenden Nervenfaserzügen beim Uebergang in die Netzhaut zeigt hier deutliche Kernvermehrung, wie Vergleichspräparate von normalem Opticus darthun. Hinter der Lamina cribrosa hat das 2,5 Mm. lange Ende des längsgeschnittenen Nerv. opticus nur einen Querdurchmesser von 1,7 Mm., zeigt also eine sehr starke Verschmälerung, auch noch stärker als bei langbestehender, completer einfacher Atrophie. Die Grössenverhältnisse sind ungefähr in den beiden Zeichnungen (Fig. 2 und 3, Taf. II.) zur Anschauung gebracht. Die äussere Sehnervenscheide sitzt lockerer um den vorderen Theil des Nervus opticus, als beim normalen Sehnerven. Die innere Sehnervenscheide ist hier verdickt und im Zwischenscheidenraum finden sich die Residuen leichter perineuritischer Veränderungen, namentlich Kernwucherung um die Querschnitte der grösseren Gefässe. Analoge Veränderungen finden sich links und beim normalen Opticus nicht an dieser Stelle. Die längsgetroffenen und durch Carmin roth gefärbten Nervenfaserzüge hinter der Lamina cribrosa sind sehr stark verschmälert, jedoch continuirlich erkennbar, dieselben zeigen keine Kernvermehrung. Die Kernvermehrung und zwar in erheblichem Masse findet sich ausschliesslich in dem zwischen den Nervenfaserzügen befindlichen interstitiellen Bindegewebe, also hauptsächlich in Längsreihen. Auch die feineren queren Bindegewebsbrücken zwischen den Längssepten zeigen diese Kernwucherung. Ganz verschieden hiervon ist das Bild bei einfacher Atrophie, wo die dichtgedrängten Kerne in der atrophischen Nervensubstanz liegen und die Bindegewebssepten frei sind von Kernwucherung [s. Fig. 3]). In dem retrobulbären Theil des Opticus bleibt dieses Verhalten zunächst ziemlich gleichmässig dasselbe, nur auf der Innenseite des Längsschnittes wird an einer Stelle die Kernwucherung so wirr und dicht, die Atrophie der Nervenmasse so stark, dass hier die längsstreifige reguläre Structur des Opticus nicht mehr erkennbar ist, und der Process sich somit an dieser Stelle als richtige neuritische Opticusatrophie documentirt mit Zerstörung der eigentlichen Opticusstructur.

Ein Querschnitt des Opticus an der Stelle, wo die Centralgefässe aus dem Sehnervenstamm austreten, zeigt diese Verhältnisse in ganz analoger Weise

(s. Fig. 4, Taf. III.). Durchmesser 2,3 Mm. in einer, 2.6 Mm. in der anderen Richtung (normal 3,5 Mm., einfache complete Atrophie 2,8 Mm.). die Schrumpfung also bei der multiplen Sklerose am stärksten. Die Nervensubstanz aller Maschenräume ist durch Carmin intensiv roth gefärbt, sie zeigt fast überall jene Beschaffenheit, wie sie vorhin für den linken Nerv. opticus (vorderer Theil) beschrieben worden. Alle Bindegewebsinterstitien des Querschnittes auch die grösseren zeigen hier eine ausgesprochene Kernwucherung, namentlich findet sich dieses wieder im Bereich der feinen Bindegewebsverzweigungen innerhalb der grösseren Maschenräume, so dass über den ganzen Querschnitt ein sehr engmaschiges mächtiges Kernnetz entsteht. An einer circumscripten Stelle sind auch die grösseren Bindegewebssepten stark verdickt, die Verkleinerung der Maschenräume hochgradiger, als auf dem übrigen Querschnitt, wo sie ja auch schon sehr bedeutend und die Nervensubstanz stärker atrophisch (feinkörnige rothe Detritusmasse, in der aber doch noch isolirte Axencylinder erhalten sind). In diesem Bezirk auch eine Gefässvermehrung nachweisbar innerhalb der verdickten Bindegewebsinterstitien, so dass die ganze Partie sich deutlich von dem übrigen Querschnitt differenzirt und mehr einer Narbenbildung gleicht. ähnlich, wie ich es fand auf dem Gebiete der chronischen retrobulbären Neuritis, in Folge von Alkoholmissbrauch (vergleiche hierzu Fig. 2, 3, 6 und 7. v. Graefe. Archiv für Ophthalmologie Bd. XXXII. Abth. IV.). Auch die innere Sehnervenscheide zeigt hier stellenweise leichte pathologische Veränderungen vor Allem Kernwucherung in der Umgebung der grösseren Gefässstämme. dasselbe ist auch zu sehen an manchen Querschnitten grösserer Gefässe im Nerven selbst und in der Umgebung der Centralgefässe.

Querschnitte aus dem hinteren orbitalen Drittel des rechten Nerv. opticus zeigen noch gleichmässig über den ganzen Querschnitt die vorhin geschilderten atrophischen Veränderungen mit der Kernwucherung in den Septen, namentlich in den feinen u. s. w. Ein sich differenzirender Herd von noch hochgradigerer Intensität des Processes. wie soeben beschrieben. hier nicht sichtbar. Die Schrumpfung stark, Durchmesser 2.1 Mm. (normal 3,1 Mm., einfache complete Atrophie 2.7 Mm.). Es gelingt gerade an Schnitten aus dieser Gegend sehr gut, das Erhaltenbleiben der isolirten Axencylinder nachzuweisen, ja oft in so grosser Menge, dass man annehmen muss, sie sind so ziemlich alle noch vorhanden. Auch macht es wiederum den Eindruck, als seien diese isolirten Axencylinder theilweise gequollen und dicker als in der Norm.

Querschnitte aus dem hintersten orbitalen Theil des Nerv. opticus zeigen dann wieder einen schnellen Umschwung der anatomischen Verhältnisse. indem sich hier nur noch eine Randzone erkrankt zeigt, das Uebrige aber gesund ist. Auf der Grenze zwischen Gesundem und Krankem lässt sich häufig sehr deutlich constatiren, wie der pathologische Process meistens von den Rändern her in die Maschenräume eindringt. und wie hierbei eine ausgesprochene Wucherung der feineren interstitiellen Bindegewebsele-

mente innerhalb der grösseren Maschenräume stattfindet, zum Theil in Form von spinnenartigen Gebilden.

Fall IV.

(Nervenklinik der Charité. Dr. Oppenheim.)

Moedinger, 38jähriger Mann, leidet seit dem Jahre 1873 an Schwäche im rechten Bein, die überaus langsam zunahm und bei seiner Aufnahme in die Nervenklinik im Jahre 1881 war ausser der spastischen Parese des rechten Beines und einer leichten Steifigkeit des linken, nichts Pathologisches zu constatiren.

Diese Symptome bildeten Jahre lang den ganzen Inhalt seiner Krankheit, — ja man hätte dieselbe bis zum Tode als spastische Spinalparalyse bezeichnen können, wenn nicht ein besonderer Werth auf eine recht häufige Wiederholung der Sensibilitätsprüfung gelegt worden wäre. Und so wurde denn im Anfang des Jahres 1883 eine leichte Anästhesie an den unteren Extremitäten constatirt und im Sommer, als der Patient über Taubheitsgefühl in den Fingerspitzen klagte, konnten auch Sensibilitätsanomalien an den Händen nachgewiesen werden. Aber diese Symptome hatten keinen Bestand, glichen sich langsam aus, so dass wieder das ausgeprägte reine Krankheitsbild der spastischen Spinalparalyse vorlag.

Im Jahre 1885, also 12 Jahre nach Beginn der Krankheit entwickelte sich rapide eine Lungen- und Darmtuberculose, welcher der Patient erlag. Es fand sich, wie vorausgesetzt war, eine recht ausgeprägte disseminirte Sklerose, die sich nach dem makroskopischen Sectionsergebniss auf's Rückenmark beschränkte, während eine genaue mikroskopische Untersuchung auch Herde in der Brücke, im verlängerten Marke und in den Optici, Chiasma und Tractus nachwies.

Augenbefund intra vitam: Sowohl im Juli 1883, als im September 1884 hatte ich Gelegenheit den Patienten zu ophthalmoskopiren. Beide Male fanden sich keine pathologischen Augenspiegelveränderungen. Pupillenreaction normal, die Augenbewegungen waren im Wesentlichen frei, nur fielen in den seitlichen Endstellungen einzelne nystagmusartige Zuckungen auf. Ueber irgendwie wesentliche Sehstörungen klagte Patient nicht, genaue Bestimmungen der Sehschärfe und des Gesichtsfeldes wurden nicht vorgenommen.

Die mikroskopische Untersuchung der Sehnerven, des Chiasma und der Tractus wurde mir gütigst wieder überlassen und ergab überraschender Weise, obschon ophthalmoskopische Veränderungen fehlten, sehr ausgedehnte Veränderungen in allen diesen Theilen.

Härtung in Müller'scher Lösung, Färbung mit Carmin, Hämatoxylin und nach Weigert.

Rechter Nerv. opticus. Längsschnitte durch die Papille. Querdurchmesser des Nerv. optic. der Papille zwischen den Choroidalgrenzen 1,5 Mm., in der Lamina cribrosa 2,1 Mm. und 2 Mm. hinter dem Bulbus 3,4 Mm., also im Wesentlichen normale Masse.

Das intraoculare Opticusende bietet auch sonst kein abnormes Verhalten. Der Sehnerv zeigt dicht hinter dem Bulbus auf dem Längsschnitt ganz leichte und begrenzte pathologische Veränderungen. Auf der inneren Seite findet sich ein ganz kleines afficirtes Terrain dicht hinter der Lamina cribrosa, welches von dort nur ca. 1,5 Mm. zurückreicht. Die Nervensubstanz ist hier nur leicht röthlich gefärbt und die Faserzüge sind etwas verschmälert. Ebenso erstreckt sich auf der temporalen Seite des Sehnerven eine ganz schmale periphere Zone leicht atrophischer Veränderungen eine kurze Strecke nach hinten, die Faserzüge auch hier deutlich, etwas verschmälert, durch Carmin leicht röthlich gefärbt, ebenso deutliche Kernvermehrung in den kleineren und grösseren Interstitien. Der bei weitem grösste Theil des Opticus im vorderen Theil jedenfalls ganz normal, aber immerhin zeigt sich hier, wie auch geringfügige, atrophische Veränderungen dicht hinter der Lamina cribrosa vorhanden sein können bei der multiplen Sklerose, ohne dass sich ophthalmoskopisch irgend etwas Abnormes zeigt.

Erst ca. 5 Mm. hinter dem Bulbus beginnen etwas stärkere pathologische Veränderungen im rechten Opticusstamm, zunächst im inneren Theil in Form einer kleinen circumscripten Insel, im äusseren als schmale periphere halbmondförmige Randzone. Beide Territorien zeigen in analoger Weise, wie bei früheren Fällen beschrieben, sehr starke Verkleinerung der Maschenräume mit atrophischer Rothfärbung des Inhaltes durch Carmin. Wiederum ausgesprochene Kernwucherung im Bereich der feineren Bindegewebsverzweigungen innerhalb der grösseren Maschenräume, so dass wieder deutlich netz-, stern- und baumförmige Anordnung der gewucherten Kerne zu constatiren ist; es tritt gerade hier so recht die Bedeutung hinreichend dünner Schnitte zu Tage, um eine solche eigenthümliche Kernanordnung in den grösseren Maschenräumen richtig zu beurtheilen, auf dickeren Schnitten scheint auch hier oft die Kernlagerung eine regellose und mehr gleichmässig gehäufte zu sein.

In der Gegend, wo die Centralgefässe den Opticusstamm hinter dem Bulbus verlassen und schon ganz excentrisch gelagert sind, sind die Veränderungen schon etwas ausgedehnter und erstrecken sich schmetterlingsflügelartig nach beiden Seiten von der Adventitialscheide ausgehend, es macht den Eindruck, als ob hier die Gefässscheide der Ausgangspunkt der Veränderungen gewesen sei.

Ein Querschnitt aus der mittleren orbitalen Gegend des rechten Sehnerven zeigt nun schon einen erheblichen Theil des ganzen Opticus erkrankt (s. Fig. 6, Taf. IV.). Auch die innere Scheide des Sehnerven zeigt hier stellenweise leicht zellige Infiltration. In dem erkrankten Herd sonst die Veränderungen analog, wie in früheren Fällen. Die Nervensubstanz in den Maschenräumen intensiv roth durch Carmin gefärbt, zum Theil feinkörnige und feinfaserige Structur, namentlich im Centrum des Herdes, wo die Degeneration am stärksten ist, jedoch auch hier überall isolirte Axencylinder nachweisbar. In den mehr peripheren Partieen des Herdes zeigt sich der Inhalt der Maschenräume, theilweise noch zusammengesetzt aus mehr regelmässig

neben einander gelagerten, stark verkleinerten und roth gefärbten markhaltigen Nervenfasern mit und ohne sichtbaren Axencylinder; vielfach liegt zwischen ihnen noch eine feinkörnige Kittsubstanz, offenbar hervorgegangen aus dem Zerfall von markhaltigen Nervenfasern mit noch erhaltenen isolirten Axencylindern; an anderen Stellen zeigen sich die atrophischen, verkleinerten markhaltigen Fasern dicht neben einander liegend (wie Pflastersteine), das Bild dann dem der einfachen Atrophie analog.

Die Kernwucherung, welche in dem erkrankten Herd sehr ausgesprochen vorhanden, hält sich wieder im Ganzen und Grossen an die Bahnen des interstitiellen Bindegewebes und zwar hier sowohl der kleineren, als auch der grösseren Septen. Innerhalb der grösseren Maschenräume haben die Kerne vielfach wieder jene maschen-, stern- und baumförmige Anordnung, entsprechend den Bahnen der feineren Bindegewebsverzweigungen. Ein solches Verhalten der Kerne mit starker Vermehrung derselben, ist vielfach hier auch noch in der Umgebung des Herdes innerhalb sonst gesunder Maschenräume, wo die Nervensubstanz noch keine Atrophie zeigt, nachweisbar. Es scheint mir hierin ein Hinweis zu liegen, dass wir diese Kernvermehrung und Wucherung im Bereich namentlich der feineren Bindegewebselemente oft als primäre und frühzeitig auftretende Veränderung anzusehen haben bei der multiplen Sklerose im Opticus. Im Centrum des Erkrankungsherdes, da wo die Atrophie der Nervensubstanz am stärksten ist, finden sich in den Maschenräumen die Kerne mehr regellos zusammengedrängt, ähnlich wie bei einfacher Atrophie.

Im hinteren orbitalen Theil zeigt sich der Sehnerv auf dem Querschnitt eine Strecke lang gesund, erst kurz vor dem Canalis opticus beginnt wieder eine inselförmige Erkrankung, von der früher beschriebenen Beschaffenheit, sich von einfacher Atrophie deutlich unterscheidend.

Der vordere Theil des intracraniellen Stammes des rechten Sehnerven zeigt sich wieder von normaler Beschaffenheit, erst weiter nach hinten beginnen abermals pathologische Veränderungen. Ein Querschnitt durch den Stamm ca. 3 Mm. vom Chiasma entfernt, zeigt einen circumscripten, gegen das Gesunde scharf abgegrenzten Herd (s. Fig. 10, Taf. VI.). Entsprechend der Nähe des Chiasma sind hier die grösseren und feineren Bindegewebssepten schon viel sparsamer geworden, so dass der feinmaschige Bau des bindegewebigen Opticusgerüstes, wie im peripheren Stamm, hier nicht mehr vorhanden ist. Offenbar bedingt diese Verschiedenheit im Bau des Opticus an dieser Stelle auch ein etwas verschiedenes Aussehen des Krankheitsherdes. Am auffallendsten ist zunächst im Bereich des Krankheitsherdes eine abnorm reichliche Vascularisation und Gefässneubildung (s. Fig. 10, Taf. VI). Die Scheiden der grösseren Gefässe, namentlich an der Grenze des Herdes, zeigen vielfach reichliche zellige Infiltration (s. Fig. 12, Taf. VI.), die kleineren Aeste weniger. Fast alle Gefässstämme, auch die kleinen, zum Theil auch die Capillaren, sind angefüllt mit rothen Blutkörperchen, so dass dadurch ein verzweigtes zusammenhängendes Gefässnetz im Bereich des Herdes, namentlich gut auch an ungefärbten Schnitten, erkennbar wird. Die feinsten Ge-

fässe, deren Lumen so klein, dass ein oder zwei Blutkörperchen das ganze Lumen ausfüllen, zeigen zum Theil verdickte und homogene Wandungen.

Der atrophische Herd setzt sich ausserordentlich scharf gegen das Gesunde ab, die Nervensubstanz innerhalb des Herdes durch Carmin intensiv roth gefärbt. Man erkennt in dieser atrophischen Nervenmasse stellenweise noch einen feinen regelmässigen, pflastersteinförmigen Bau, der sich zusammensetzt aus dicht aneinander gelagerten atrophischen, stark verkleinerten und roth gefärbten, markhaltigen Nervenfasern und zwischen denen meistens dünne Schichten körniger, rother Detritusmasse als Kittsubstanz liegt. Das Bild ist dann, was die atrophische Nervensubstanz anlangt, ganz ähnlich dem Bilde bei einfacher Atrophie, wie zahlreiche Vergleichspräparate lehren. An anderen Stellen aber ist ein solcher feiner Pflasterbau in der atrophischen Nervensubstanz nicht zu erkennen, sondern die Zusammensetzung eine mehr gleichmässig feinkörnige, mit zahlreichen isolirten, erhaltenen Axencylindern. Besonders gut kann man sich an einigen Stellen in dieser Gegend von dem Erhaltenbleiben der Axencylinder überzeugen, wo Nervensubstanz auf dem Längsschnitt getroffen ist; man erkennt hier, dass die Axencylinder fast allesammt in der erkrankten Partie erhalten geblieben sind, sie sind von verschiedener Dicke, einige ganz fein, andere stärker und andere wieder auch leicht varicös. Auch auf diesen Querschnitten sind wieder die kleinen rundlichen, hellen Flecke in zerstreuter Weise zu constatiren, welche meistens ein ganz gleichmässiges homogenes Aussehen haben, zum Theil aber doch einen Axencylinder erkennen lassen und sich dadurch als veränderte markhaltige Nervenfasern documentiren.

Das Chiasma zeigt sich in ausgedehntester Weise pathologisch verändert, was namentlich bei Anwendung der Weigertfärbung sehr deutlich hervortritt, wo auf den Querschnitten nur die kleineren seitlichen Partien noch schwarz gefärbt sind, die ganzen übrigen Partien aber die hellgelbliche pathologische Färbung zeigen. Das Chiasma ist in seiner Grösse sehr erheblich reducirt. Im vorderen Theil beträgt in der linken Hälfte der Dickendurchmesser 2,5 Mm, in der rechten 3,6 Mm., die entsprechenden Masse sind bei vollkommener einfacher Atrophie 3,2 Mm. und beim normalen Chiasma 4 Mm. — Was nun die anatomischen Details anlangt im Chiasma, so ist zunächst zweifellos im erkrankten Theil die Zahl der kleinen Gefässe vermehrt, wie Vergleichspräparate sowohl von einfacher Atrophie als vom normalen Chiasma zeigen. In den erkrankten Partien lassen sich auch hier vielfach isolirte Axencylinder nachweisen. Die erkrankten Theile des Chiasma setzen sich meistens mit scharfer Grenzlinie und plötzlich gegen das Gesunde ab. — Auch der rechte Tractus opticus zeigt noch deutliche pathologische Veränderungen unter dem Bilde eines sich scharf abgrenzenden sklerotischen Herdes.

Linker Nerv. optic. Papille und Sehnerv bis in den hinteren Theil der Orbita hinein gesund, von da ab weiter nach hinten wieder ausgedehntere sklerotische Veränderungen in Herdform, welche sich mit scharfer Grenze gegen das Gesunde absetzen. Oft geht diese Grenzlinie mitten durch einen Maschenraum, so dass der eine Theil gesund ist, der andere ausgesprochen

krankhaft verändert. Dieses scharflinige Abschneiden des pathologischen Processes und der Verlauf der Grenzlinie mitten durch einen Maschenraum konnte überhaupt auf dem Gebiete der multiplen Sklerose relativ oft beobachtet werden. Im Uebrigen verhalten sich die pathologischen Veränderungen ihrer genaueren Zusammensetzung nach analog, wie im rechten Sehnerven.

Das intracranielle Ende des linken Sehnerven bis zum Chiasma ist relativ normal.

Fall V.

(Nervenstation der Charité. Dr. Oppenheim.)

Adam, 26jähriger Mann, hatte in seinem 16. Lebensjahre, als er den Kopf zufällig einmal nach hinten neigte, plözlich einen heftigen Schwindel verspürt, der ihn zu Boden stürzte. Darauf 6 Jahre lang vollständiges Wohlbefinden und von der Zeit ab, allmälig zunehmende Schwäche in den unteren Extremitäten und im rechten Arm mit Steifigkeit. Keine hereditäre Anlage, keine frühere spec. Infection. Bei seiner Aufnahme im Juli 1884 in die Charité war das sofort in die Erscheinung tretende Symptom die spastische Parese der unteren Extremitäten und des rechten Armes. Eine detaillirte Untersuchung wies dann auch noch Sensibilitätsstörungen, insbesondere im rechten Quintusgebiet auf. Ferner an den Fingerspitzen der rechten Hand Sensibilität leicht abgestumpft, ebenso am rechten Fuss Pinselberührungen nicht erkannt. Linke untere Extremität: Bei forcirten Bewegungen Spasmen in den Adductoren und Extensoren des Oberschenkels. Rechte untere Extremität: Spasmen noch viel stärker als links, grobe Kraft und Geläufigkeit der Bewegungen noch mehr herabgesetzt als links. Gang spastisch, hauptsächlich im rechten Bein, besonders mit Hebung des Beckens nach rechts. Beiderseits Fussclonus, rechts stärker als links, mechanische Muskelerregbarkeit in den unteren Extremitäten gesteigert. Kniephänomen sehr stark beiderseits, ebenso das Achillessehnenphänomen, Cremasterreflex vorhanden, desgleichen Sehnenreflex. „Beim Schreiben giebt es unwillkürlich einen Ruck, wohin ich gar nicht will", giebt Patient an. Sprache im Wesentlichen gut, etwas langsam, kein Skandiren. Kein deutliches Zittern bei Bewegungen, nur bei feinen Bewegungen, z. B. wenn Patient eine Nadel aus der Hand eines anderen nimmt, tritt kurz vor dem Ziel Zittern auf.

Am 15. Mai 1885. Tod durch Suicidium (Erhängen).

Augenbefund intra vitam am 5. Juli 1884. Ophthalmoskopisch. Rechts ausgesprochene atrophische Abblassung der äusseren Papillenhälfte, Papille sonst scharf begrenzt, Gefässe normal.

Links: Analoger Befund, aber weniger vortretend, die temporalen Papillentheile erscheinen nur etwas blasser als normal. R. A. S. = $^1/_2$. L. A. S. = 1. S. nebenstehende Gesichtsfelder. (No. 2.)

Also links ist das Gesichtsfeld für Weiss und Blau peripher nur mässig eingeschränkt, Grün wird gar nicht erkannt und Roth in geringem Umkreis. Rechts besteht eine erhebliche concentrische Einengung für Weiss und Blau,

COS
XII

No. 2.

COD
XII.

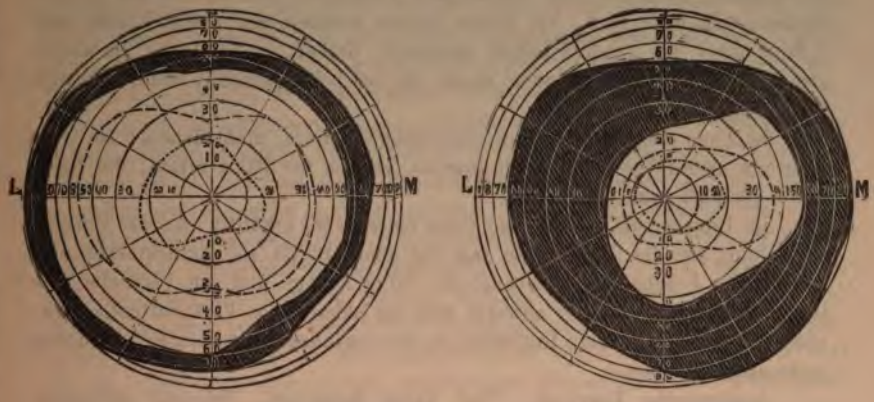

——— blau, ... roth.

Grün wird auch hier nicht erkannt, Roth nur central. Patient klagt subjectiv zur Zeit der Untersuchung nicht über eine wesentliche Sehstörung, giebt jedoch sonst anamnestisch an, dass er im Winter 1881 plötzlich eine Sehstörung auf beiden Augen bekommen habe, „es war ihm Alles nebelig und flimmerig vor den Augen". Diese Sehstörung dauerte 4 Monate damals an, dann besserte sich dieselbe wieder allmälig, „ganz so gut wie in gesunden Tagen ist es jedoch nicht wieder geworden". Was den Farbensinn des Patienten anlangt, so scheint derselbe vielleicht von Geburt an roth grünblind gewesen zu sein, er giebt selbst an, dass er die grüne Farbe immer schlecht unterscheiden können, so lange er sich entsinnen könne, er habe wohl junges Getreide und Gras als grün erkennen, aber z. B. ein grünes Kleid nicht sicher unterscheiden können. Auf der anderen Seite aber ist Patient doch auch wieder geneigt, sein schlechtes Unterscheidungsvermögen für Roth und Grün auf die Sehstörung von 1881 zurückzudatiren, wenigstens sei es schlechter geworden seit jener Zeit. Es konnte dieser Punkt aus den etwas mangelhaften anamnestischen Angaben des Patienten nicht ganz klar gestellt werden.

Obductions-Protokoll: Am Halse die Schnürfurche vom Erhängen her sichtbar. Die Dura mater zart, unverändert, die Pia an der Convexität stark getrübt und dick; an der Basis ist sie viel zarter, wenngleich nicht ganz durchscheinend. An mehreren Stellen der Hirnoberfläche erscheinen abgegrenzte rothe Flecke, welche durch die Pia mater durchschimmern. Die Pia lässt sich hier, wie überall, wenn auch schwer, doch ohne Substanzverlust abziehen. — Bei Eröffnung des Gehirns zeigt sich im linken Seitenventrikel das Ependym im grossen Umfange stark verdickt. Von diesen verdickten Abschnitten sieht man vielfach runde oder länglich ovale, glasig graue derbe Herde in die weisse Marksubstanz der Hemisphäre übergehen. Ein-

zelne derselben haben auf dem Schnitt geradezu ein strahliges narbiges Aussehen. Die Oberfläche des Thalamus opticus ist von fleckig grauem, durchscheinendem Aussehen und wechselnder Consistenz, da überall die grauen Stellen auch derb sind. Im linken Corpus striatum ein 4 Mm. breiter und 2 Mm. hoher, der inneren Capsel paralleler, derber grauer Herd. Im untersten Theil des Thalamus opticus steckt ein fast bohnengrosser, röthlich grauer Herd, sowie einzelne kleinere.

Im Pons rechts an der Pyramidenbahn ein Herd, dicht daneben im Centrum ein zweiter kleinerer. Die grossen Gefässe der Basis intact, die Nervi optici peripher grau degenerirt.

Im Rückenmark ist Pia und Dura mater wohl erhalten. An der Halsanschwellung auf der linken Seite fast die ganze Hälfte von graurother durchscheinender Beschaffenheit, ebenso die Hinterstränge und ein Theil der Seitenstränge rechts. Weiter abwärts wird die sklerotische Veränderung schwächer, um schon im oberen Brusttheil zu verschwinden. Die tieferen Abschnitte makroskopisch normal.

Anatomische Diagnose: Tod durch Erhängen: Sclerosis multiplex, Arachnitis und Encephalitis chronica. Multiple Herde in cerebro, Corpore lenticulari, Thalamis opticis, Ponte et Medulla spinali. Degeneratio grisea nervorum opticorum. Ependymitis chronica. — Hyperaemia pulmonum, Hyperplasia recens follicul. lienis, Hyperaemia hepatis et renum. Incrustatio calcar. tubul. rect., Nephritis catarrhalis.

Dr. Oppenheim bemerkt in Betreff seiner mikroskopischen Untersuchung des Gehirns und des Rückenmarkes von diesem Falle, „dass dieselbe eine Sclerosis multiplex von so gewaltiger Intensität und Ausbreitung ergab, wie sie nach den klinischen Erscheinungen nicht entfernt erwartet werden konnten. Die sklerotischen Herde waren ausgestreut über die Hirnrinde, das Hemisphärenmark, die centralen Ganglien, Brücke, verlängertes Mark, Rückenmark (namentlich Cervicaltheil). Querschnitte durch das Rückenmark zeigen, dass hier und da nur noch ein ganz circumscripter Theil des Markes verschont ist. Besonders auffällig ist die enorme Ausdehnung der Herde in der Medulla oblongata, während bulbäre Symptome überhaupt nicht vorgelegen hatten, wenn man von der Anästhesie im Quintusgebiete und der subjectiven Angabe des Kranken absieht, dass seine Sprache sich etwas verlangsamt habe.

Die mikroskopische Untersuchung der Nerv. optici, des Chiasma und der Tractus wurde mir wieder gütigst überlassen. Anwendung der Carmin-, Haematoxylin-, der Freud'schen Gold- und der Weigert'schen Färbung.

Längsschnitte durch die linke Papille und den vorderen Theil des Nervus opticus (ophthalmoskopisch leichte Abblassung der temporalen Papillentheile). Querdurchmesser der Papille zwischen den Choroidalräumen 1,5 Mm., in der Lamina cribrosa 2,1 Mm., 2 Mm. hinter dem Bulbus 2,8 Mm. Am intraocularen Sehnervenende bemerkt man zunächst nichts wesentlich Pathologisches auf dem Längsschnitt, ebenso verhält sich auch die angrenzende Retina, namentlich die Ganglienzellenschicht normal. Erst unmittelbar hinter der Lamina cribrosa im Opticusstamm wird eine leichte, aber

deutliche Atrophie der peripheren Faserlagen des Nervus opticus sichtbar, die Nervenfaserzüge sind leicht röthlich mit Carmin tingirt und etwas verschmälert, jegliche Proliferationsvorgänge in den Kernen des interstitiellen Bindegewebes fehlen, so dass hier thatsächlich das Bild der einfachen, wenn auch unvollkommenen Atrophie besteht. Ein ganz geringer und kaum in die Augen springender Grad von Atrophie besteht ausser in den temporalen Papillentheilen auch noch in den angrenzenden Faserlagen, Veränderungen, die den relativ unbedeutenden ophthalmoskopischen Befund wohl zu erklären im Stande sind. Weiter rückwärts im Sehnerven in der Gegend der Austrittsstelle der Centralgefässe, hat der atrophische Process schon erheblich weiter um sich gegriffen und nimmt bereits den grössten Theil des Querschnittes ein. Nur in einem kleinen Bezirk scheint eine unbedeutende Kernwucherung im Bereich der feineren bindegewebigen Verästelungen vorhanden zu sein, sonst besteht hier im linken Opticusstamm bis zum Chiasma das Bild der einfachen, aber unvollkommenen und auf einen Theil des Querschnittes beschränkten Atrophie. Axencylinder sind in den atrophischen Partien theils isolirt, meistens aber in den verdünnten atrophischen markhaltigen Sehnervenfasern, deren Markscheiden durth Carmin röthlich gefärbt sind, nachweisbar. Die leicht atrophischen Fasern liegen vielfach dicht gedrängt, pflastersteinartig neben einander, ohne wesentlich vermehrte interfibrilläre Kittsubstanz. Die Ausdehnung dieses atrophischen Processes ist eine sehr verschiedene in den einzelnen Abschnitten des linken Sehnervenstammes und nimmt in der Nähe des Chiasma im intracraniellen Sehnervenstamm wieder erheblich ab. Auffällig ist jedoch auch hier in der Scheide des linken intracraniellen Opticusstammes vielfach eine zellige Infiltration der Umgebung der grösseren Gefässstämme (siehe Fig. 12, Taf. VI.).

Rechter Nerv. opticus. Zunächst Papille: Querschnittdurchmesser zwischen den Choroidalsäumen 1,5 Mm., in der Lamina cribrosa 2,8 Mm., und ca. 2 Mm., hinter dem Bulbus 3 Mm. Das intraoculare Ende des Opticus sonst von normalem Aussehen, wesentliche Veränderungen so nicht nachweisbar, und trotzdem besteht hier ophthalmoskopisch eine ausgesprochene Abblassung der temporalen Papillentheile. Unmittelbar hinter der Lamina cribrosa aber beginnen hier ausgesprochene pathologische Veränderungen zunächst nur in den peripheren Theilen des Sehnerven, aber schon ca. 6 Mm. hinter dem Bulbus ist der ganze Sehnervenquerschnitt ergriffen. Der Durchmesser des Sehnerven beträgt an dieser Stelle nur 2 Mm., also eine relativ sehr starke Verschmälerung, eigentlich stärker, als sie selbst bei completer, einfacher, langbestehender Atrophie beobachtet wurde. Dieses stark geschrumpfte Stück des Nerv. opticus stellt eine förmliche Einschnürung dar, schon etwas weiter nach hinten ist ein Theil des Querschnittes wieder gesund. In der Gegend des Austrittes der Retinalgefässe aus dem Opticusstamm zeigen die atrophischen Veränderungen noch immer den Charakter der einfachen Atrophie, keine Wucherungsprocesse im interstitiellen Gewebe, gleichmässige, pflasterförmige Lage der verkleinerten atrophischen Nervenfasern dicht neben einander. Vielfach sind Axencylinder in den atrophischen Fasern und auch

isolirt nachweisbar. In dieser Weise bleibt der Process bis in die Gegend des Canalis opticus unter dem Bilde der partiellen einfachen Atrophie.

In der Gegend des Canalis opticus im hintersten Theil der Orbita kommen zu diesen einfach atrophischen Veränderungen solche exquisit interstitieller und perineuritischer Natur (s. Fig. 9, Taf. V.). Ausgesprochene Verdickung der inneren Opticusscheide mit mächtiger Kernwucherung, sodann zeigen namentlich die peripheren Interstitien des Nerv. optic., welche mit der inneren Scheide direct in Zusammenhang stehen, eine ausgesprochene Verdickung und vor Allem wieder eine mächtige Kernwucherung, so dass gerade in den peripheren Theilen des Opticus hier dicke Kernnetze zu Stande kommen, während die Nervenmasse in den Maschenräumen hier noch relativ normal ist. Die eigentlich atrophischen Veränderungen der Nervensubstanz finden sich in den ganzen centralen Partien des Opticus, die übrigens auch, wenn auch nicht so exquisit, wie die peripheren, deutliche Kernwucherung in den Bindegewebsinterstitien zeigen. Sehr auffallend ist sodann noch gerade in dieser Gegend eine mächtige Kernwucherung in der unmittelbaren Umgebung, namentlich grösserer Gefässstämme (s. Fig. 9, Taf. V.). Man trifft zuweilen auch auf den Querschnitten grosse zusammenhängende und abgegrenzte Kernhaufen, in denen nichts von einem Gefässstamm zu sehen, es zeigen dann aber Schnittserien, dass Kernanhäufungen doch ursprünglich von der unmittelbaren Umgebung grösserer Gefässstämme ausgehen.

Das Chiasma von Adam zeigt ebenfalls in grösserer Ausdehnung, namentlich in den beiden seitlichen Hälften sehr exquisite pathologische Veränderungen. Dieselben tragen meistens den Charakter der einfachen, aber unvollständigen Atrophie. Vielfach lassen sich in den erkrankten Territorien noch gesunde markhaltige Nervenfasern und recht viele, isolirte erhaltene Axencylinder nachweisen. Nur an einer Stelle in der linken Hälfte des Chiasma ist die Atrophie hochgradiger. Die Weigertfärbung liefert hier wieder die marcantesten Bilder, die Schnitte bekommen dabei ein eigenthümlich buntes und unregelmässig fleckiges Aussehen.

Beide Trastus optici sind bei Adam ebenfalls in ihren ganzen centralen Partien ausgesprochen pathologisch verändert und zeigen bei Carminfärbung sich roth tingirt, bei der Weigertfärbung bleiben sie heller. In diesen atrophischen Partien ist wiederum vielfach nachzuweisen, dass die Axencylinder zahlreich erhalten geblieben, z. Th. isolirt, z. Th. noch von schmalen blassroth gefärbten Markscheiden umgeben. Auffallend ist ferner in den erkrankten Partien eine relativ grosse Anzahl von Spinnenzellen der bindegewebigen Stützsubstanz. Dieselben liegen ziemlich dicht in den kranken Partien, so dass man selbst bei starker Vergrösserung gelegentlich 6—8 in einem Gesichtsfeld hat, in den normalen Partien des Tractus liegen sie nicht so dicht. Vielleicht aber bedeutet dieses Dichterliegen der Spinnenzellen in den erkrankten Partien nicht eine absolute Vermehrung, sondern erklärt sich aus der relativ starken Schrumpfung der atrophischen Partien, wodurch die Elemente der bindegewebigen Stützsubstanz einander relativ näher gerückt werden. Die Spinnenzellen in dem erkrankten Terrain erscheinen ferner recht gross, mit sehr aus-

geprägten, weit verzweigten und gut zu verfolgenden Fortsätzen und enthalten ein glänzendes kernartiges Körperchen. Es hat mir scheinen wollen, als ob die Spinnenzellen in den normalen Partien des Tractus nicht so gross und so ausgesprochen verästelt sich präsentiren und ferner ist mir bei Vergleichspräparaten von einfacher Atrophie aufgefallen, dass hier diese bindegewebigen Spinnenzellen viel kleiner, mit wenig ausgeprägten Fortsätzen, gleichsam selbst atrophirt vorhanden waren.

Wenn wir auf Grundlage dieser fünf Sectionen die anatomischen Untersuchungsresultate zusammenhängend betrachten und mit einander vergleichen, so ergeben sich eine Reihe besonderer Merkmale des anatomischen Processes in den Sehnerven bei der multiplen Herdsklerose. Vor Allem aber zeigt sich auch, dass diese beschriebenen Sehnervenveränderungen sich durchweg unterscheiden von der einfachen grauen Sehnervenatrophie, wie sie bei Tabes und Paralyse vorkommt, und von der einfachen auf- und absteigenden Atrophie der Sehnerven näch Leitungsbrechung, wenngleich zugegeben werden muss, dass bei der multiplen Sklerose in einzelnen Theilen der Sehnerven die Erkrankung ganz den Charakter der einfachen Atrophie an sich tragen kann und anatomisch von derselben nicht zu unterscheiden ist. Auch von den eigentlich interstitiell-neuritischen Processen im Sehnerven unterscheiden sich die Veränderungen bei der multiplen Sklerose in mancher Hinsicht, ich werde im Verlauf der weiteren Auseinandersetzungen Gelegenheit haben, in dieser Beziehung auf meine frühere Arbeit und die betreffenden Abbildungen zu verweisen („Untersuchungen über den chronischen Alkoholismus auf das menschliche Sehorgan. v. Graefe's Archiv f. Ophthalmosk. Bd. XXXII. 4. und Bd. XXXIII. Abth. 1). Eine kurze vergleichende Betrachtung aber zwischen der einfachen grauen tabischen Sehnervenatrophie und den Veränderungen im Sehnerven bei der multiplen Herdsklerose möge hier Platz finden. Ich habe zu dem Zwecke vier Abbildungen von partieller und completer tabischer Sehnervenatrophie den übrigen Figuren beigegeben und vergleichend gegenüber gestellt (s. Figuren 3, 5, 7, 13), zunächst einen Längsschnitt durch die Papille eines ganz atrophischen Sehnerven bei Tabes-Paralyse. Der betreffende Patient war schon ca. 8 Jahre vor seinem Tode unter dem Bilde der einfachen progressiven Sehnervenatrophie völlig erblindet. Er zeigte im Uebrigen reflectorische Pupillenstarre, Westphal'sches Zeichen und einer Reihe anderer tabischer Symptome, zuletzt gesellte sich hierzu eine paralytische Geistesstörung, der Patient erlag.

Wir verdanken die eingehendsten und auch heute noch völlig zu-

treffenden und grundlegenden Untersuchungen über die anatomischen Verhältnisse der tabischen Sehnervenatrophie bekanntlich Leber (Handbuch der ges. Augenheilk. v. Graefe und Saemisch Bd. V.), denen sich meine Untersuchungsresultate über diesen Process fast völlig anschliessen. Leber constatirt zunächst, dass es sich bei der tabischen Sehnervenatrophie um eine primäre einfache Atrophie der nervösen Elemente handele, der oft im Anfang gewisse Veränderungen der Nervenfasern (Neuritis medullaris oder Körnchenzellendegeneration) vorangehen. Ebenso fasst Charcot die ersten Veränderungen bei der tabischen Sehnervenatrophie als parenchymatöse Neuritis auf. Jedenfalls ist die Atrophie der Nervenfasern sei es nun mit oder ohne voraufgegangene parenchymatöse Veränderungen als das Primäre bei diesem Processe anzusehen. Entgegenstehende Ansichten, aus früherer und auch noch aus jüngster Zeit, dass auch hier die Atrophie der Nervenfasern secundär und durch primäre entzündliche interstitielle Veränderungen bedingt seien, glaube ich, als nicht zutreffend bezeichnen zu dürfen. Leber hebt ferner hervor, dass bei der tabischen Atrophie es nicht zum vollständigen Schwunde der Nervenfasern komme, sondern dieselben nur zu feinen indifferenten Fibrillen umgewandelt würden, es bleibt demnach der Bau des Opticus erhalten mit jedem einzelnen Maschenraum, und dementsprechend ist auch die Schrumpfung nie so hochgradig, wie bei der eigentlichen Druckatrophie, wo die eigentliche Nervenmasse in secundärer Weise völlig zum Schwund gebracht werden kann. — In Bezug auf das Verhalten des feineren und des gröberen interstitiellen Bindegewebes bei der tabischen Atrophie führt Leber aus: „Die über die Nervenbündel zerstreuten Bindegewebszellen zeigen sich etwas vermehrt, was aber zum Theil nur scheinbar ist, da durch den Schwund des Nervenmarkes die Zellen näher zusammenrücken, doch schien zuweilen absolute Vermehrung vorzuliegen. Das feine Reticulum, welches im normalen Zustande den markhaltigen Theil des Sehnerven durchzieht, ist stärker entwickelt und stellt ein bei schwacher Vergrösserung feinkörnig aussehendes schwammiges Gerüst dar, welches die atrophischen Nervenfasern oft ziemlich fest untereinander verbindet. Auch sind die gefässtragenden Bindegewebsbalken mehr oder minder hypertrophirt und die Gefässwände verdickt, zuweilen auch das Bindegewebe der Scheide ebenso verändert. Man findet aber nirgends eine stärkere Zellwucherung oder Bindegewebsproliferation, bei deren Schrumpfung es zu einer Compression der Nervenbündel kommen könnte, auch die Hypertrophie der Neuroglia ist nicht derart, um eine solche hervorzurufen". Leber ist ferner der Ansicht, dass das anatomische Ver-

halten der ausgebildeten secundären auf- und absteigenden Sehnervenatrophie nach Leitungsunterbrechung ziemlich mit dem bei der grauen tabischen Degeneration übereinstimmt, vielleicht könnten sich feinere Unterschiede im Processgang im Beginn der secundären Degeneration ergeben, wo die zuerst auftretenden Veränderungen der Nervenfasern noch nicht hinreichend genau untersucht seien.

Gehen wir nun zur vergleichenden Betrachtung unserer Präparate und Abbildungen von tabischer Sehnervenatrophie, und zwar zunächst zu einem Längsschnitt durch die Papille von dem Patienten mit lang bestehender completer tabischer Amaurose über (s. Fig. 3, Taf. II.). Es ergeben sich an diesen Längsschnitten zunächst folgende Maasse: Querdurchmesser der Papille zwischen den Choroidalräumen 1,3 Mm., in der Lamina cribrosa 2,2 Mm., ca. 2 Mm. hinter dem Bulbus 2,8 Mm. Die Verkleinerung des intraocularen Sehnervenendes ist hier also bedeutender wie in allen Fällen von multipler Sklerose, wo der Querdurchmesser der Papille zwischen den Choroidalräumen fast immer ziemlich normal war und ca. 1,5 Mm. betrug. Ein Bick auf Fig. 2 (Taf. II.) vom Papillenlängsschnitt bei einem Fall (Strempel) von multipler Sklerose zeigt die grossen Unterschiede. Bei der tabischen Atrophie sind zunächst die einzelnen Nervenfaserzüge in der Papille nicht mehr gesondert zu verfolgen, sondern sie gehen nach ihrem Durchtritt durch die Lamina cribrosa gleichsam in einem dichten Kerngewirr ganz verloren, so dass von einer längsstreifigen Anordnung der Nervenfaserbündel nichts mehr zu sehen ist. Das Volumen der Papille ist sehr verkleinert in allen Dimensionen, wodurch die vorhandenen Kerne sehr dicht aneinanderrücken und scheinbar eine starke Kernvermehrung zu Tage tritt. Ebenso ist die Verdünnung der Faserschicht in den angrenzenden Netzhautpartien eine sehr hochgradige, viel stärker als in allen unseren Fällen von multipler Sklerose, wo die Atrophie in der marklosen Nervenfaserschicht der Retina höchst unbedeutend und zum Theil gar nicht nachweisbar ist. Und doch befanden sich unter den Fällen von multipler Sklerose einige, wo Jahre lang vor dem Tode die Opticusveränderungen sicher schon bestanden hatten, also älteren Datums waren, und im Opticusstamm zum Theil eine so hochgradige Schrumpfung und Verkleinerung des Sehnerven hervorgebracht hatten, wie sie bei langbestehender completer tabischer Atrophie gar nicht beobachtet wurde. Ich glaube es zeigt sich gerade in diesem verschiedenen Verhalten der Papillen bei einfacher Atrophie und bei multipler Sklerose so recht exquisit die Thatsache, wie bei dem ersten Process die Axencylinder mit vernichtet werden, während sie bei dem letzteren vielfach, ja zuweilen fast alle erhalten

bleiben. In allen unseren fünf Fällen von multipler Sklerose war, abgesehen vom Durchmesser, auch das sonstige Verhalten der Papillen auf dem Längsschnitt dem der normalen ziemlich analog. Man erkannte überall die einzelnen Nervenfaserbündel nach ihrem Durchtritt durch die Lamina cribrosa und konnte sie noch Strecken weit isolirt verfolgen, bis sie, allmälig breiter werdend, in die Netzhaut übergingen. Die Nervenfaserschicht der Netzhaut ist ziemlicch normal dick, die Ganglienzellenschicht gut erhalten, auch sonst in den verschiedenen Netzhautschichten nichts Abnormes. Auch das interstitielle Gewebe zwischen den einzelnen Faserzügen in der Papille verhielt sich im Wesentlichen normal, ebenso die Arteria und Vena centralis retinae.

Bei unseren Präparaten von completer tabischer Atrophie zeigen die Wandungen der grossen Retinalgefässe eine ausgesprochene Verdickung und sklerotische Veränderung. Abgesehen von der sehr starken Verdünnung der Nervenfaserschicht der Netzhaut, in welcher die Kerne ziemlich dicht gedängt liegen (was, wie ich glaube, wieder keine absolute Vermehrung derselben, sondern nur ein Zusammengegeschobensein auf einen kleineren Raum bedeutet) findet sich in diesem Falle noch völlige Atrophie der Ganglienzellenschicht und eine sehr regelmässige Veränderung der äusseren Körnerschicht, nämlich eine Rarefication derselben (s. Fig. 3, Taf. II.). Der der Stäbchen und Zapfenschicht nächst angrenzende Theil der äusseren Körnerschicht zeigt seine Körner durch Zwischenräume getrennt und mehr vereinzelt liegend, also bedeutend rareficirt, während sie im inneren Theil compact in der normalen Weise neben einander lagern. Ich habe nicht Gelegenheit gehabt, analoge Veränderungen der äusseren Körnerschicht der Netzhaut in anderen Fällen von tabischer Sehnervenatrophie zu constatiren, und ebenso fehlten sie in allen fünf Fällen von multipler Sklerose, auch habe ich in der Literatur keine analogen Angaben finden können. Uebrigens waren die anderen Fälle von tabischer Sehnervenatrophie, welche ich gleichzeitig untersuchte, viel jüngeren Datums, zum Theil der Sehnerv noch nicht in ganzer Ausdehnung atrophisch. Eine Deutung des Befundes vermag ich vor der Hand nicht zu geben.

Betrachten wir sodann das unmittelbar retro-bulbärliegende Stück des Sehnerven auf dem Längsschnitt, so zeigen sich auch hier durchgreifende Unterschiede gegenüber allen unseren Fällen von multipler Sklerose. Die Schrumpfung ist in unserem Fall von tabischer Atrophie, trotz langjährig bestehender Amaurose, geringer wie in einigen Fällen von multipler Sklerose, wo die Patienten während des Lebens noch

relativ gut gesehen haben. Die Durchmesser betragen in dieser Gegend bei der tabischen Atrophie ca. 2,8 Mm. und bei Strempel (Fall II., Fig. 2) nur circa 2,1 Mm., ebenso hat das vordere Sehnervenende im ersteren Fall trotz seiner hochgradigen Atrophie noch etwas leicht Conisches in seiner Form, sich nach vorn verjüngend, während im letzteren Fall eine ausgesprochene Cylinderform besteht (siehe Fig. 3 und 2).

Was nun das Bindegewebsgerüst zunächst im Sehnervenstamm bei unserem Falle von tabischer Atrophie anlangt, so ist dasselbe ausgesprochen verdickt, es hat seine deutliche fibrilläre, faserige Structur verloren und ein homogenes sklerotisches Aussehen. Dieselbe Veränderung zeigt die innere Sehnervenscheide und die Wandungen der Centralgefässe in der Mitte des Opticusstammes. Dabei sind feinere bindegewebige Verbindungsäste zwischen den grösseren Septen und feineren Interstitien nicht zu erkennen, dieselben erscheinen dem Schwund verfallen zu sein, oben beschriebene sklerotische Veränderungen betreffen nur die grösseren Bindegewebssepten. An keiner Stelle auf dem ganzen Längsschnitt finden sich eigentliche Wucherungs- und Proliferationsvorgänge (wie Kernwucherung) in den interstitiellen Bindegewebsbalken oder den Gefässwandungen. Der Zwischenscheidenraum zeigt normales Verhalten, vielleicht etwas erweitert, entsprechend der Verkleinerung des Opticus.

Was nun die atrophische Nervensubstanz anlangt, so liegt dieselbe als durch Carmin intensiv rothgefärbte Masse zwischen den verdickten sklerotischen Bindegewebssepten, ihr Volumen ist erheblich verkleinert, nimmt jedoch noch immer einen beträchtlichen Raum ein. Die Kerne liegen in der atrophischen Nervensubstanz dicht gedrängt und unterscheidet man bei der Hämatoxylinfärbung die regelmässig blauen Längsreihen der Kerne, aber immer nur zwischen den Bindegewebsbalken in der atrophischen Nervensubstanz (s. Fig. 3, Taf. III.). Analoge Bilder habe ich in allen anderen Fällen und Vergleichspräparaten der tabischen Atrophie gefunden, nur ist zu constatiren, dass die ausgesprochene sklerotische Verdickung der grösseren interstitiellen Bindegewebssepten und gleichzeitiger Schwund der feineren Bindegewebsverästelungen entschieden erst in den späteren Stadien der tabischen Atrophie eintritt, während sie bei frischer und erst partiell vorhandener relativ wenig vortritt, ebenso verhält es sich mit der sklerotischen Verdickung der Gefässwandungen, auch sie tritt erst in den späteren Stadien der tabischen Atrophie zu Tage (siehe Fig. 3, Taf. II.).

Ganz anders zeigen sich die anatomischen Verhältnisse bei allen

unseren Fällen von multipler Sklerose, wo der unmittelbar retrobulbäre Theil des Opticusstammes mit ergriffen ist (siehe Fig. 2, Taf. II.). Es fehlt hier zunächst durchweg die mächtige sklerotische Verdickung der grösseren Bindegewebssepten bei Abwesenheit jeder Kernwucherung, wie sie eben bei der tabischen Atrophie beschrieben, nur in Fall 1 (Hoeft) ist sie stellenweise vorhanden. Sonst zeigt sich ein analoges Bild wie in Fig. 2, Taf. II. (Strempel) wiedergegeben. Alle Bindegewebssepten, die grösseren sowohl wie die kleinen, lassen eine ausgesprochene Kernwucherung erkennen, so dass auch diese Längsschnitte bei Doppelfärbung mit Carmin und Hämatoxylin ausgesprochene längsreihige blaue Kernstreifen zeigen, nur mit dem grossen Unterschiede, dass hier die dichtliegenden Kerne sich in den bindegewebigen Elementen finden und nicht in der atrophischen Nervensubstanz, wie bei der tabischen Atrophie, so dass die Bilder, die sich auf den ersten Blick als ziemlich ähnlich ausweisen, doch als grundverschieden anzusehen sind.

Die atrophische Nervensubstanz zwischen den kernreichen längsstreifigen Bindegewebssepten ist in den Fällen von multipler Sklerose oft auf ein viel kleineres Volumen reducirt, wie bei der tabischen Atrophie, auch wenn sie lange Jahre besteht. Die Züge atrophischer Nervensubstanz zwischen den kernreichen Bindegewebsbalken sind sehr schmal und zeigen dabei doch meistens in keiner Weise dicht liegende Kerne, wie bei der einfachen Atrophie. Die Form des Schwundes der Nervensubstanz muss hier also entschieden eine andere sein, als bei der tabischen Atrophie; doch ich werde auf diesen Punkt des Genaueren zurückkommen bei der vergleichenden Beschreibung von Opticusquerschnitten. Auch die innere Sehnervenscheide zeigt an unseren Papillenlängsschnitten vielfach Proliferationsvorgänge (Kernwucherung, Gefässvermehrung, Kerninfiltration in der Umgebung der Gefässe, welche bei unseren Präparaten von tabischer Atrophie nicht nachweisbar sind.

Ein Querschnitt des Opticus unseres Falles von tabischer langbestehender Atrophie aus dem mittleren orbitalen Theil zeigt uns ungefähr folgende anatomische Verhältnisse, verglichen mit einem Opticusquerschnitt aus annähernd derselben Gegend von Fall Strempel (multiple Sklerose, siehe Fig. 4 und 5). Die Grössenverhältnisse der beiden Opticusquerschnitte sind in den Zeichnungen annähernd wiedergegeben. Der Durchmesser von dem Opticus mit completer tabischer Atrophie beträgt ca. 2,9 Mm., bei Strempel ca. 2,4 Mm., die Schrumpfung ist also bei der multiplen Sklerose viel stärker, als bei der completen langbestehenden tabische Atrophie. Das-

selbe gilt auch vielfach für unsere anderen Fälle von multipler Sklerose, wenn man sie mit entsprechenden Präparaten von tabischer Atrophie vergleicht, die Schrumpfung ist durchweg erheblich stärker bei ersterem Process.

Die sonstigen anatomischen Verhältnisse auf dem Querschnitte von tabischer Sehnervenatrophie (s. Fig. 5, Taf. III.) zeigen nun zunächst wieder sehr deutlich und in mancher Beziehung noch besser als vorhin, das was vorhin auf dem Längsschnitt beschrieben. Die grösseren Bindegewebssepten sind ausgesprochen zum Theil mächtig verdickt. Dabei haben sie ihren normalen faserigen, fibrillären Bau verloren und ein mehr homogenes, sklerotisches Aussehen angenommen. Die grösseren Septen haben vielfach eine eigenthümlich kolbige, abgerundete Form angenommen. Die feineren bindegewebigen Fortsätze der grösseren Septen sind offenbar atrophirt und geschwunden, so dass sich das feine verästelte, interstitielle Bindegewebsnetz nicht in der zusammenhängenden Weise nachweisen lässt, wie in normalen Sehnerven und wie bei der multiplen Sklerose durchweg. Im Ganzen und Grossen bleibt also bei der tabischen Atrophie der regelmässige Maschenbau des Sehnerven erhalten und in den ersten Stadien sind auch die feineren bindegewebigen Verästelungen der grösseren Septen noch deutlich sichtbar; aber bald atrophiren und schwinden offenbar die feineren Fortsätze, die grösseren Septen bekommen dies mehr abgerundete, kolbige, homogene und stark verdickte Aussehen, welches dann in weit vorgeschrittenen und lang bestehenden Fällen, das Aussehen bietet, wie ich es in unserer Zeichnung (Fig. 5, Taf. III.) wiedergegeben habe. Auffällig sind sodann noch in diesen verdickten sklerotischen Septen, namentlich in den Knotenpunkten zahlreiche kleine Gefässdurchschnitte, vielfach mit rothen Blutkörperchen gefüllt und fast alle mit sehr stark verdickten sklerotischen Wandungen. Dass es sich hier um eine absolute Vermehrung der Gefässquerschnitte handelt, möchte ich kaum glauben, ich glaube, es ist in erster Linie die auffallende sklerotische Verdickung der Wandungen, welche hier auch die feinsten Gefässe mehr vortreten lässt, und in zweiter Linie das Zusammengeschobensein der Gefässquerschnitte auf einen kleinen Raum durch die Verkleinerung des ganzen Querschnittes, was eine solche Gefässvermehrung vortäuscht. Eigentliche Wucherungsprocesse, namentlich Kernproliferation in diesen pathologisch veränderten Septen fehlen vollständig. Ich möchte glauben, dass es sich in den späten Stadien der tabischen Atrophie auch um eine Atrophie der feineren interstitiellen Bindegewebssepten handelt, und dass dadurch die grösseren Septen sich mehr in sich

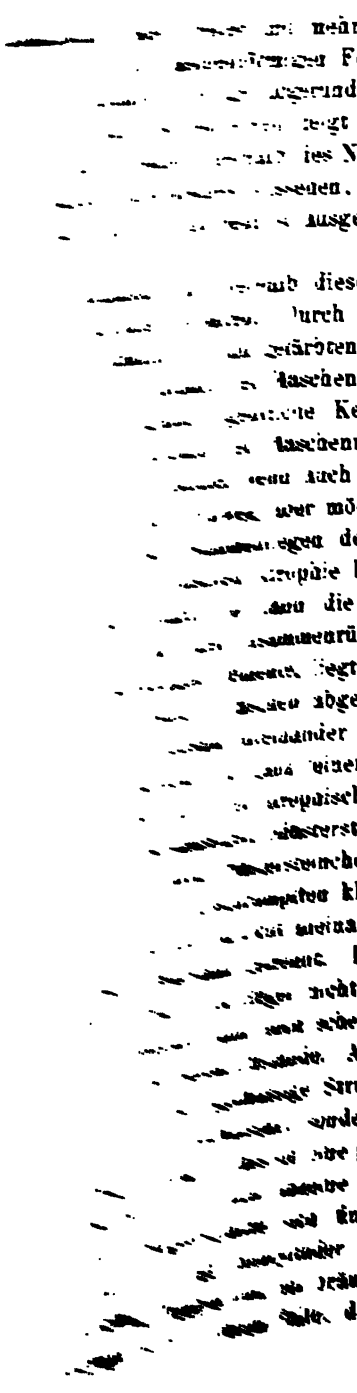

u. mehr homogen werden, und die
Tl: Fortsätze verlieren, wodurch
Es ausgedehnte Aussehen bedingt wird.
de: zeigt eine analoge Veränderung,
ru: des Nerven, sie hat ebenfalls ein
Fa: gesehen, der normale faserige und
an: ausgesprochen wie am gesunden
Bi:
aus dieser so veränderten Maschen-
sch: durch Carmin vollständig roth ge-
che: gefärbten Kerne liegen ziemlich dicht
Unt: Maschenräume, in den Septen, wie
gew: Kernwucherung. Stellenweise
sub: Maschenräume allerdings so dicht,
auf auch nicht hochgradige Vermeh-
vers: aber möchte ich glauben, dass sich

strei: der Kerne innerhalb des Ma-
oft: lediglich aus der Verkleine-
Atro: die vorher vorhandenen Kerne
Nerv: zurücken. Wegen der Atrophie
sehr: liegt die atrophische Nervensub-
lieger: abgegrenzt, sondern oft scheinen
der N: zu communiciren und direct
bei d: aus feinen Schnitten und bei starker
Genau: atrophischen Nervensubstanz meistens
Optic: linsenförmiger Bau nachweisen,
unser: durch Querschnitte von
wuche: kleinen markhaltigen Nerven-
Gefäss: nebeneinanderliegen durch nur relativ
nachw: Ein Axencylinder ist in den
Ei: nicht vorhanden, zuweilen aber
bestehe: scheinbar ebenfalls nur in ganz
ungefäl: An anderen Stellen, aber viel
Opticus: Structur der atrophischen Ner-
pel (m: sondern dieselbe ziemlich gleich-
nisse d: gleichmässig rötliche körnige
nähernd: kleine, blassröthliche atro-
pleter ta: finden. An einzelnen Stellen
Mm., die: nachweisbar, dieselben sind
ker, als b: bräunlich roth tingirt. Sehr be-
dass sich ganz zerstreut auf

dem Sehnervenquerschnitt trotz des langen Bestehens der völligen Blindheit noch ganz vereinzelte gesunde markhaltige Nervenfaserquerschnitte mit erhaltenem Axencylinder finden.

Ob das vielleicht Nervenfasern sind, die mit dem Sehen an und für sich nichts zu thun haben?

Hiermit ein Querschnitt des Opticus aus ungefähr derselben Gegend (Fall III. Strempel, multiple Skleros; s. Fig. 4, Taf. III.) verglichen, zeigt, abgesehen von der vorhin erwähnten stärkeren Schrumpfung, auch sonst grundverschiedene anatomische Verhältnisse. Zunächst haben wir hier auf dem ganzen Querschnitt im interstitiellen Bindegewebsgerüst ausgesprochene Proliferationsvorgänge, in erster Linie bestehend in Kernwucherung, weniger in einer eigentlichen Verbreiterung der Bindegewebssepten. Am marcantesten aber ist diese Kernproliferation im Bereich des feinen Bindegewebsnetzes innerhalb der grösseren Maschenräume, so dass dadurch ein sehr engmaschiges Kernnetz über den ganzen Sehnervenquerschnitt entsteht. Dagegen liegen in der atrophischen, durch Carmin roth gefärbten Nervensubstanz zwischen den dichten Kernbalken durchaus keine zahlreichen Kerne, also wir haben hier gerade das entgegengesetzte Verhalten, wie bei der tabischen Atrophie. Ferner zeigen sich auch hier ausgesprochen Proliferationsvorgänge im Bereich der inneren Sehnervenscheide und der Scheide der Centralgefässe, namentlich ist es eine ausgesprochene Kernwucherung in der Umgebung fast aller grösseren Gefässstämme, auch sind die Wandungen der kleineren Gefässe im Bindegewebsgerüst des Sehnerven selbst zum Theil ausgesprochen verdickt. — An einer Stelle des Querschnittes (siehe Fig. 4) zeigen sich die Bindegewebsinterstitien, auch die grösseren ausgesprochen verbreitert, die Nervensubstanz sehr stark atrophisch und geschwunden, es besteht hier das Bild einer eigentlichen partiellen neuritischen Atrophie. Isolirte Axencylinder sind aber auch hier vielfach noch nachweisbar, wiederum ein Unterschied gegenüber der einfachen Atrophie.

Was sonst die Nervensubstanz auf dem übrigen Theil unseres Querschnittes anlangt, so ist sie durch Carmin intensiv roth gefärbt und, wie schon ausgeführt, auf einen kleineren Raum reducirt, wie bei der tabischen Atrophie, obwohl in letzterem Falle langjährige Erblindung bestand und im ersteren noch ein relativ gutes Sehen und nur geringe ophthalmoskopische Veränderungen vorhanden waren. Die Lage der Kerne in der atrophischen Nervensubstanz ist eine andere, sie liegen in netzförmigen, baumförmigen Figuren, entsprechend

und Grossen der Bau des Opticus mit seinem regelmässigen Wechsel zwischen Nervensubstanz und Septen erhalten. Ich glaube, dass eine solche Vorstellung über den Hergang bei der tabischen Atrophie es auch erklärt, warum in den späten Stadien des Processes nach langem Bestehen eine so ausgesprochene Verdickung und Verbreiterung der grösseren Septen vorhanden ist, ohne dass doch jemals zu irgend einer Zeit (auch im Anfang nicht) Wucherungs- oder Proliferationsprocesse in ihnen gefunden werden.

Für diese Anschauung über den Hergang der pathologischen Bindegewebsveränderungen im Sehnnerven bei der tabischen Atrophie, glaube ich, spricht ferner das Verhalten der atrophischen Nervensubstanz innerhalb der Maschenräume bei Beginn des Processes (siehe Fig. 7, Taf. VI. und Fig. 13, Taf. VI.). Dieselbe liegt offenbar sehr locker in dem einzelnen Maschenraum, so dass vielfach zwischen den grösseren Bindegewebsbalken und der atrophischen Nervensubstanz Zwischenräume nachweisbar sind, nachdem sich die Nervenmasse gleichsam in sich durch primäre Atrophie zusammen gezogen. Vielfach ziehen feinste Bindegewebsfäden von den grösseren Septen aus durch diese Zwischenräume in die atrophirende Nervensubstanz hinüber. Ein solches Verhalten ist mir in den Fällen von beginnender tabischer Atrophie häufig aufgefallen, in den ganz späten Stadien nach langem Bestehen des Processes wenig oder gar nicht, es ist dann eben der Bau des Opticus wieder ein compacter geworden, indem die Bindewebssepten jene vorhin beschriebenen Veränderungen eingegangen sind, und dadurch wieder zusammenziehend, auf die zwischenliegende Nervensubstanz gewirkt haben. Eine solche lockere Lagerung der atrophirenden Nervenmassen innerhalb der grösseren Maschenräume ist mir ferner auch bei der absteigenden Atrophie nach Leitungsunterbrechung in einem Falle (gummöse Zerstörung des betreffenden intracraniellen Opticusstammes) noch aufgefallen.

In unseren Fällen von multipler Sklerose ist mir, auch da, wo es sich offenbar um Veränderungen noch jüngeren Datums handelte, diese lockere Einlagerung der atrophirenden Nervensubstanz zwischen die Bindegewebssepten nicht entgegentreten. Es liess sich auch an ganz dünnen Schnitten kein Zwischenraum zwischen atrophischer Nervenmasse und Bindegewebssepten constatiren, im Gegentheil es war immer, selbst bei hochgradiger Schrumpfung die Nervensubstanz fest von dem interstitiellen Gewebe umschlossen.

Es sprach sich in den Bildern meistens recht deutlich der Vor-

gang einer activen Schrumpfung und Zusammenschnürung durch das sich contrahirende interstitielle Bindegewebe aus.

Kehren wir jetzt zur Betrachtung des Inhaltes einzelner Maschenräume bei tabischer Atrophie in den Anfangsstadien zurück und nehmen dieselben bei starker Vergrösserung vor, so zeigt sich ungefähr folgendes (s. Fig. 13, Taf. VI.). Die atrophische Nervensubstanz behält zunächst noch völlig ihre pflastersteinförmige oder mosaikartige Structur auf den Querschnitt bei, indem die einzelnen atrophirenden markhaltigen Nervenfaserquerschnitte dicht nebeneinanderliegen. Sie sind zum Theil farblos, zum Theil blassroth, zum Theil auch intensiver röthlich gefärbt, ein Axencylinder ist meistens nicht mehr in ihnen erkennbar. Einzelne dieser Querschnitte sind entschieden erheblich grösser als normal, ja theilweise sogar blasenartig vergrössert und dann farblos, so dass sie als Vacuolenbildung imponiren. Auf entsprechenden Längsschnitten dieser Partien kann man sich überzeugen, wie die markhaltigen Nervenfasern im Beginn der Atrophie vielfach starke Varicositäten ihrer Markscheiden zeigen, und wie dafür wieder an anderen Stellen die Markscheide stark verdünnt ist. Ich glaube nun, dass die Querschnitte von derartig scheinbar vergrösserten markhaltigen Nervenfasern und die einzelnen blasenartigen Gebilde eben Durchschnitte solcher Varicositäten sind. Es sind dies offenbar Veränderungen der Nervenfasern bei beginnender tabischer Atrophie, die von früheren Autoren als parenchymatös neuritische (Charcot) oder als Neuritis medullaris beschrieben sind. In den späten Stadien der tabischen Atrophie, wenn der Process schon sehr lange besteht, fallen diese scheinbar stark vergrösserten, zum Theil blasigen Querschnitte fort, und wir haben dann eine mehr regelmässige pflastersteinförmige Structur, wo die einzelnen kleinen atrophischen markhaltigen Nervenfaserquerschnitte dicht nebeneinander liegen, durch eine spärliche feinkörnige und durch Carmin roth gefärbte Kittsubstanz getrennt; so dass die späten Stadien der tabischen Atrophie eine richtige Einschrumpfung und Atrophie der einzelnen Nervenfasern darstellt, wobei aber die einzelne Faser als solche noch immer deutlich erkennbar bleibt. Nur stellenweise scheint sodann auch noch ein körniger Zerfall der atrophischen Markscheiden einzutreten, so dass die Masse dann in einen mehr gleichmässigen körnigen Detritus umgewandelt wird, übrigens sind Axencylinder, wenn auch offenbar in sehr verkümmertem und atrophischen Zustande, zuweilen noch bei den späten Stadien der tabischen Atrophie nachweisbar.

Was das feine interfibrilläre Bindegewebsnetz innerhalb der grösseren Maschenräume bei der tabischen Atrophie anlangt, so glaube

ich, ist das Verhalten desselben auch etwas verschieden, je nach dem Stadium des Processes. Im Anfang erkennt man sehr deutlich, ja es tritt sogar mehr hervor, als in der Norm, ein feines faseriges Netz zwischen den atrophirenden und sich verkleinernden Nervenfasern, in den späten Stadien der Atrophie aber verfällt offenbar auch diese interfibrilläre Bindesubstanz der Atrophie und man erkennt meist nur sehr dünne Lagen einer durch Carmin roth gefärbten körnigen Kittsubstanz zwischen den einzelnen atrophischen Nervenfasern resp. Nervenfaserbündeln. Eigentliche Kernwucherung im Bereich der feineren bindegewebigen Verzweigungen innerhalb der grösseren Maschenräume konnte ich fast nie constatiren bei der tabischen Atrophie, sondern ich glaube, dass die Kerne bei der primären tabischen Atrophie nur deutlicher zu Tage treten und wegen der Verkleinerung des Maschenraumes auf einen kleineren Raum gleichmässig zusammengedrängt liegen und vielfach deshalb scheinbar vermehrt sich darstellen.

Ob diese Erklärung für das Verhalten und die Anzahl der Kerne im atrophischen Maschenraum bei der tabischen Sehnervenatrophie immer ganz hinreichend ist, möchte ich jedoch nicht mit Sicherheit behaupten, da die Kerne zuweilen doch so dicht in der atrophischen Nervensubstanz zu liegen scheinen, dass sie vielleicht nicht alle als präexistent angesehen werden dürfen zu einer Zeit, als die Nervensubstanz noch intact war.

Diesen feineren anatomischen Veränderungen bei der tabischen Sehnervenatrophie gegenüber, liess sich bei unseren fünf Fällen von multipler Sklerose vielfach ein anderes Verhalten constatiren. Es zeigt sich meistens innerhalb der Maschenräume mit atrophischer Nervensubstanz nicht diese regelmässige pflastersteinförmige Structur, indem eine kleine atrophische Nervenfaser dicht neben der anderen liegt, sondern man sieht eine mehr gleichmässig feinkörnige, auch ganz feinfaserige röthliche Masse, in der nur stellenweise Gruppen solcher kleiner atrophischer markhaltiger Nervenfasern pflastersteinförmig zusammen liegen, gewöhnlich aber zerstreut nur vereinzelte grössere hellere Querschnitte sich vorfinden, die ungefärbt oder blassröthlich sind, theilweise einen Axencylinder zeigen und sich dadurch als Querschnitte von markhaltigen Nervenfasern zu erkennen geben. Ich möchte glauben, dass es sich hier um die ersten Stadien der pathologischen Veränderung der Markscheiden handelt, die aber dann relativ rasch körnig zerfallen und ganz schwinden, so dass der nackte und zum Theil gequollene Axencylinder isolirt in der röthlich körnigen Masse erhalten bleibt. Dieses zahlreiche Erhaltenbleiben der nackten Axencylinder in der körnigen Zerfallsmasse konnte thatsäch-

lich in fast allen Präparaten von multipler Sklerose des Sehnerven constatirt werden. Der Schwund der Markscheiden überhaupt scheint mir bei der multiplen Sklerose des Sehnerven viel rascher und vollkommener einzutreten, als bei der tabischen Atrophie, daher auch die Reduction des Volumens der atrophischen Nervensubstanz eine bedeutendere ist bei ersterer Erkrankung und schneller eine körnige Detritusmasse mit erhaltenen isolirten Axencylindern entsteht, während bei der tabischen Atrophie auch in den späten Stadien gewöhnlich noch jede einzelne atrophische Faser als solche zu erkennen ist. Es kann dann später auch, wie ich vorhin erwähnt habe, bei der tabischen Atrophie ein solcher körniger Zerfall eintreten, so dass in der That die Bilder mikroskopisch ganz analog werden können. In der körnigen Masse aber bei der tabischen Sehnervenatrophie finden sich dann nicht die vielen isolirten intacten Axencylinder. Und, wenn auch abgesehen hiervon, mikroskopisch ein ganz analoges Aussehen sich findet, so möchte ich glauben, dass darin doch noch eine Differenz beider Processe besteht, dass bei der tabischen Sehnervenatrophie der völlig körnige Zerfall erst bei sehr lang bestehendem Process, gleichsam als Endausgang vorkommt, während bei der multiplen Sklerose der körnige Zerfall und Schwund der Markscheiden sich von vornherein einstellen kann.

Eine weitere Differenz bei dem atrophirenden Vorgang in der Nervensubstanz auf Grundlage von multipler Sklerose, gegenüber dem bei tabischer Sehnervenatrophie, glaube ich oft in dem Verhalten der feinen interfibrillären Bindesubstanz gesehen zu haben. Gerade an der Grenze des Processes bei multipler Sklerose zum gesunden Theil des Sehnerven hin, lässt sich oft eine deutliche Wucherung der interfibrillären Bindesubstanz zwischen den Nervenfasern constatiren, die dann die gesunden Fasern gleichsam erdrückt und zum Schwund bringt, häufig aber den Axencylinder übrig lässt. Diese gewucherte interfibrilläre Bindesubstanz hat dann ein mehr feinkörniges und ganz feinfaseriges Ansehen, während bei der frischen tabischen Atrophie, diese Substanz eine mehr grobfaserige Beschaffenheit hat.

Vor Allem aber erscheint differentiell-diagnostisch wichtig, wenigstens an vielen Stellen, das Verhalten der Kerne innerhalb des Maschenraums sowohl, als auch in den gröberen Interstitien bei der multiplen Sklerose. Innerhalb der grösseren Maschenräume in der atrophisch veränderten Nervensubstanz sind häufig die Kerne ausgesprochen gewuchert, aber es handelt sich dann oft nicht, wie bei der tabischen Sehnervenatrophie, um ein mehr regelloses Aneinandergedrängtsein der Kerne, sondern mehr um eine systematische Wuche-

rung, wenn ich mich so ausdrücken darf; d. h. die Kerne liegen in reihen-, baum-, stern- und netzartigen Figuren beisammen (s. Fig. 11b, Taf. VI.), es spricht sich in dieser Anordnung aus, dass sie auf den Bahnen der feineren präexistirenden Bindegewebszüge proliferirt sind. Die atrophische Nervenmasse, welche zwischen diesen Kernfiguren liegt, zeigt dann oft in keiner Weise eine Kernvermehrung. In den gröberen Bindegewebssepten aber zwischen den grösseren Maschenräumen ist bei der multiplen Sklerose eine starke Kernwucherung sehr häufig, namentlich auch in der Umgebung der Gefässe (s. Fig. 12, Taf. VI). Es kommt jedoch, wie es scheint, weniger leicht zu einer starken mächtigen Verdickung und Verbreiterung der grösseren Interstitien und Umwandlung in förmliches Narbengewebe, wie bei der eigentlichen interstitiellen Neuritis retrobulbaris (s. Fig. 6 u. 7 in meiner Arbeit v. Graefe's Archiv XXXII.), sondern der Proliferationsprocess spielt sich mehr in den feinsten bindegewebigen Verzweigungen innerhalb der grösseren Maschenräume ab. An einzelnen Stellen jedoch kommt es auch bei der multiplen Sklerose zu dem Bilde einer richtigen partiellen neuritischen Atrophie (s. z. B. Fig. 4, Taf. III.). Unter meinen fünf Fällen von multipler Sklerose des Opticus ist keiner, wo derartige ausgesprochene Proliferationsprocesse im interstitiellen Bindegewebe ganz gefehlt hätten, während sie bei der tabischen Sehnervenatrophie thatsächlich nicht vorhanden sind.

So, wie eben geschildert, war das Verhalten in den meisten Präparaten unserer fünf Fälle von multipler Sklerose des Sehnerven, so dass auch anatomisch der Process von der tabischen Atrophie zu unterscheiden war. Ich sehe dabei ganz ab von der häufig ausgesprochen herdförmigen Anordnung der Veränderungen, sowie sie der tabischen Atrophie doch nicht eigen ist.

Aus meiner früher gegebenen genauen anatomischen Beschreibung der einschlägigen Fälle aber geht auf der anderen Seite auch hervor, dass es nicht immer möglich war, mikroskopisch die Veränderungen von denen der einfachen tabischen Atrophie zu trennen. In verschiedenen der untersuchten Sehnerven und namentlich in Fall 5 (Adam) fanden sich erkrankte Stellen, wo die Veränderungen ganz denen der tabischen Atrophie gleich waren. Also, wenn ich in jedem Sehnerven meiner Fälle Veränderungen fand, wie sie bei der tabischen Atrophie nicht vorkommen, so gab es doch einzelne Stellen, wo die Veränderungen denen der tabischen Atrophie analog waren, freilich war dann auch hier gewöhnlich noch der Unterschied, dass isolirte, wohl erhaltene Axencylinder nachweisbar blieben. Ebenso war an manchen Stellen, namentlich bei Sitz der Veränderungen im intracraniellen

Theil des Opticus und im Chiasma, die Erweiterung und Vermehrung der kleineren Gefässe, ein Factor, der dem grauen Degenerationsherd bei multipler Sklerose gegenüber der tabischen Atrophie noch ein besonderes Gepräge verlieh, wenn auch sonst die Veränderungen als analog bezeichnet werden mussten.

Ebenso wie die Veränderungen der Sehnerven bei der multiplen Herdsklerose stellenweise die grösste Analogie mit der einfachen tabischen Atrophie bieten können, so können sie auf der anderen Seite an vereinzelten Abschnitten auch ganz das Aussehen und die anatomischen Merkmale einer richtigen interstitiellen Neuritis an sich tragen. So zeigt z. B. Fall III. (Fig. 4, Taf. III.) an einer Stelle des Querschnittes richtige neuritsche Atrophie mit starker Verdickung der grösseren Septen und fast völligen Schwund der zwischen liegenden athrophischen Nervensubstanz. Ebenso zeigt z. B. Fall V. (siehe Fig. 9, Taf. V.) eine ausgesprochene Perineuritis mit erheblicher entzündlicher Verdickung der inneren Sehnervenscheide und von ihr ausgehend, starke Wucherung und Verbreiterung der grösseren Septen. Im Ganzen aber waren diese hochgradigen Verbreiterungen und Wucherungen im Bereich der grösseren Septen seltener, und beschränkten sich die Proliferationsvorgänge auf die feineren bindegewebigen Elemente innerhalb der grösseren Maschenräume. Auch der Schwund der Nervensubstanz war bei der interstitiellen Neuritis retrobulbaris auf dem Gebiete der Intoxicationsamblyopie doch noch vielfach ein anderer wie bei der multiplen Sklerose (s. v. Graefe's Archiv Bd. XXXII. IV. Fig. 1, 2, 4 und 6). Dort fanden sich oft in dem hochgradig sklerotisch gewucherten interstitiellen Bindegewebe einzelne Nester, ja zum Theil auch isolirte gesunde Nervenfasern mit normalen Markscheiden, während die daneben liegenden schon völlig geschwunden waren, bei der multiplen Sklerose sind mitten in dem erkrankten Terrain solche ganz intacte Nervenfasern mit Markscheiden gewöhnlich nicht zu finden, wohl aber isolirte intacte, von den Markscheiden entblösste Axencylinder.

Auf Grundlage dieser meiner Gesammtresultate der anatomischen Untersuchung über Sehnervenveränderungen bei fünf Fällen von multipler Sklerose, komme ich also ungefähr zu folgenden Ergebnissen in Betreff des Wesens des Processes: Derselbe hat in vielen Beziehungen besondere und ganz eigenthümliche anatomische Eigenschaften, welche ihn von anderen degenerativen Erkrankungen des Nervus opticus abgrenzen. Die Sehnervenveränderungen bei der multiplen Sklerose stehen gleichsam zwischen der primären tabischen Atrophie

und der Sehnervenatrophie nach Leitungsunterbrechung einerseits und der eigentlichen interstitiell neuritischen Atrophie andererseits. Es können bei der multiplen Sklerose im Sehnerven in relativ geringem Umfange sowohl Veränderungen vorkommen, welche denen bei einfacher Atrophie analog und wenigstens anatomisch nicht von ihnen zu trennen sind, als auch solche, die denen der interstitiellen Neuritis gleichen. Gewöhnlich aber scheint es sich bei der multiplen Sklerose um einen ausgesprochen proliferirenden Process in erster Linie im Bereich der feineren bindegewebigen Elemente zwischen den Nervenfasern innerhalb der grösseren Maschenräume zu handeln mit starker Kernwucherung, in zweiter Linie können diese activen Wucherungsprocesse auch auf die grösseren Septen und die innere Sehnervenscheide übergehen. Die Atrophie der Nervensubstanz ist dann als eine secundäre anzusehen. Der Schwund und Zerfall der Markscheiden erfolgt relativ schnell und vollständig, die isolirten oder mit relativ geringen Resten der Markscheiden versehenen Axencylinder bleiben vielfach dauernd erhalten. Im Bereich des Gefässgebietes finden sich oft ausgesprochene pathologische Veränderungen, bestehend theilweise in einer Vermehrung und Erweiterung der feineren Gefässe, theilweise in Veränderungen der Wandungen selbst und sodann in Proliferationsvorgängen in ihrer Umgebung. Eine eigentliche Obliteration der Gefässlumina scheint relativ selten einzutreten. — Ich habe an der Hand der Präparate nicht die Ueberzeugung gewinnen können, dass die Gefässerkrankung etwa das primäre und die übrigen Veränderungen veranlassende Moment war. Secundäre Degeneration der Opticusfasern von einem Kranheitsherde aus, fehlt oft ganz, oft ist sie sehr gering, hierfür ist namentlich auch das Verhalten der Papille sowohl mikroskopisch, als ophthalmoskopisch anzuführen. Bei ausgedehnten retrobulbären atrophischen Veränderungen kann der ophthalmoskopische Befund vollkommen negativ bleiben, und ist gewöhnlich die atrophische Verfärbung nur eine unvollkommene und partielle, selbst wenn unmittelbar hinter dem Bulbus schon ausgedehnteste Veränderungen über den ganzen Querschnitt mit hochgradiger Schrumpfung vorhanden sind. Ebenso kann man auf Längsschnit-

ten durch die Papillen, selbst bei den stärksten retrobulbären Veränderungen, bei der multiplen Sklerose oft keine wesentlichen krankhaften Processe finden, die marklosen Nervenfasern der Papille und der Netzhaut sind relativ gut erhalten, zeigen normale Anordnung, auch besteht keine Atrophie der Ganglienzellenschicht der Netzhaut.

Die Resultate meiner Untersuchungen also über die Veränderungen der Sehnerven bei der multiplen Sklerose decken sich in erster Linie mit den grundlegenden Untersuchungsergebnissen Charcot's und seiner Schüler aus dem Ende der 60ger und Anfang der 70ger Jahre. Charcot (Clinique des maladies nerveuses. 1874) sagt zusammenfassend über das Wesen des anatomischen Processes bei der multiplen Herdsklerose im Gehirn und Rückenmark sowohl, wie im Sehnerven und einzelner Gehirnnerven: „Unbestreitbar ist die Vermehrung der Kerne und die gleichzeitige Hyperplasie der Netzfasern der Neuroglia die erste fundamentale Störung, das nothwendige Antecedens: die degenerative Atrophie der Nervenelemente ist secundär, consecutiv; ihre Entwickelung hat schon begonnen, wenn die Neuroglia dem fibrillären Gewebe Platz macht, wenngleich sie nun im rascheren Tempo fortschreitet. Die Hyperplasie der Gefässwandungen spielt hierbei nur eine accessorische Rolle. Es ist leicht, in der Affection der Neuroglia alle Merkmale der formativen Reizung wiederzufinden, die Herdsklerose ist somit eine primitive und locale, chronische interstitielle Myelitis oder Encephalitis". — In ähnlicher Weise nehmen andere Autoren eine Gliawucherung mit Kernvermehrung zwischen den nervösen Elementen als das Primäre an, z. B. Zenker „Zur Lehre von der inselförmigen Sklerose", Archiv für klin. Med. VIII. 1871, Putzar „Ueber einen Fall von multipler Sklerose des Gehirns und des Rückenmarks", Deutsches Archiv f. klin. Med. XIX. 1876, Fromman („Untersuchungen über die Gewebsveränderungen bei der multiplen Sklerose des Gehirns und des Rückenmarks, Jena 1876) u. A. Letzterer Autor giebt noch in seinen umfassenden Untersuchungen eine ganz besonders detaillirte Beschreibung über die feineren Vorgänge der Gliaveränderungen. Wieder andere sehen in der multiplen Sklerose ebenfalls einen entzündlichen interstitiellen Process mit Gliawucherung, legen aber dabei das Hauptgewicht auf die primären Veränderungen der Gefässe, wie Rindfleisch (l. c.), Baerwinkel (l. c.) und vor Allen Ribbert „Ueber multiple Sklerose des Gehirns und des Rückenmarkes" (Virchow's Archiv für path. Anat. Bd. 90, 1882), dessen Anschauung über das Wesen der multiplen Sklerose ich hier mit seinen eigenen Worten anführen

möchte. Er sagt: „Ueberblicken wir zum Schluss noch einmal die gesammten Vorgänge, so haben wir es zu thun mit einer herdweise auftretenden Entzündung, die durch unbekannte, aber sicherlich mit dem Blut herbeigeführte Momente bedingt erscheint. Der Process verläuft anfangs unter Auswanderung von weissen Blutkörperchen und lebhafter Wucherung der Neuroglia, deren Kerne sich vermehren und eine reiche Zone von Protoplasma erhalten, so dass grosse Zellen entstehen, von denen ein Faserwerk der Glia ausstrahlt.

Die nervösen Elemente, insbesondere das Nervenmark zerfallen, die entstehenden Fettzellen werden von den weissen Blutzellen aufgenommen und zu den Lymphscheiden der Gefässe geführt. Die wuchernde Neuroglia behauptet nach Entfernung des Fettes das Feld, bildet reichliche Fibrillen, in welche schliesslich auch das Protoplasma der grossen kernreichen Zellen aufgeht, und so entsteht der derbe, graue sklerotische Herd". — Klein (Moskau) „Ueber die pathologische Anatomie der Sclerosis cerebrospinalis (Medizinskoje Obosreme [russisch] XVII. p. 9, 1882, refer. in Erl. Centralbl. f. Psych. 1882, p. 491) fasst ebenfalls als das Primäre in den Herden Gefässerweiterung und Infiltration der Perivasculärräume mit lymphoiden Zellen auf, hierauf Vermehrung der Neurogliakerne, Infiltration der Neuroglia mit lymphoiden Elementen und Vergrösserung der Massen der intertubulären Substanz. „In späteren Stadien erfolgt unter dem Einfluss der behinderten Circulation in den veränderten Gefässen und hauptsächlich in Folge des Druckes von Seiten der neuen zelligen Elemente eine degenerative Atrophie der Nervenröhren und theils auch der Nervenzellen". — In jüngster Zeit kommt noch Hess, der unter Schultze's Aegide einen Fall von multipler Sklerose des Centralnervensystems eingehend untersuchte („Ueber einen Fall multipler Sklerose des Centralnervensystems", Dieses Archiv Bd. XIX. 1. Heft. 1887), zu folgendem Resumé über das muthmassliche Wesen der Sklerose: „Die Ursache liegt in einer verschieden hochgradigen Erkrankung der Gefässwand in der Weise, dass bei der diffusen Sklerose die Wand des die betreffende Stelle ernährenden Gefässes nur in so weit erkrankt ist, dass eine Emigration farbloser Blutkörperchen stattfindet und darnach eine Vermehrung und Neubildung von Gliagewebe, analog der Vermehrung interstitiellen Gewebes bei Ernährungsstörungen in anderen Organen. Dabei geht nur hie und da ein Myelinmantel zu Grunde. An anderen Gefässen dagegen, welche die Ernährung der sklerotischen Herde besorgten, ist die Alteration ihrer Wand so viel beträchtlicher, dass nicht nur Gliawucherung entsteht, sondern aus Mangel an Ernährung auch die Markmasse zerfällt.

Erst nach langem Bestehen hochgradiger Ernährungsstörungen gehen schliesslich auch die Axencylinder zu Grunde". — Neugebildetes, interstitielles Gewebe bei den Veränderungen der multiplen Herdsklerose nehmen auch Babinsky („Recherches sur l'anatomie pathologique de la sclérose en plaques et étude comparative des diverses variétés de scléroses de la moelle". Arch. de physiolog. normal et pathologique. Tome cinquième 1885. No. 2) u. A. an Man ersieht jedenfalls bei einer Prüfung der einschlägigen Literatur über den anatomischen Vorgang bei der multiplen Sklerose, dass die bei weitem meisten Autoren denselben als einen primär interstiell entzündlichen mit Wucherung der intertubulären Bindesubstanz (Neuroglia) ansehen, mit dem Unterschiede, dass ein Theil der Autoren den Veränderungen der Gefässe nur eine mehr nebensächliche Rolle zuschreibt, während andere geneigt sind, in ihnen das primär Bedingende und Ursprüngliche des Processes zu sehen. — Die von mir am Sehnerven gewonnenen Untersuchungsresultate decken sich also im Wesentlichen mit den weit verbreitetsten Anschauungen über das Wesen der multiplen Herdsklerose. Ich will es aber nicht unterlassen, noch einmal darauf hinzuweisen, dass die interstiell neuritische Natur der Veränderungen in den Sehnerven bei der multiplen Sklerose nicht überall in unseren Fällen erwiesen werden konnte, sondern dass sich Stellen fanden und, namentlich in Fall 5 (Adam), sehr ausgedehnt, wo die Veränderungen von denen der einfachen tabischen Atrophie sonst nicht unterschieden werden konnten; allerdings blieb das häufige Vorkommen isolirter, gesunder Axencylinder in den erkrankten Partien auch hier der multiplen Sklerose eigenthümlich.

Die Thatsache, die auch die vorliegenden Untersuchungen über den Sehnerven in vollem Maasse bestätigen, dass bei der disseminirten Herdsklerose in den erkrankten Partien die isolirten Axencylinder sehr zahlreich erhalten bleiben können und gewöhnlich auch erhalten sind, ist jetzt als allgemein anerkannt anzusehen. Charcot und seine Schüler haben von vornherein diesen Punkt in zutreffendster Weise betont, Leyden („Ueber graue Degeneration des Rückenmarks" Deutsche Klinik No. 13, 1863), Putzar, Babinsky, Koeppen (l. c.), Hess, Oppenheim (l. c.) und vor Allem Schultze in seinen vortrefflichen Arbeiten über das Verhalten des Axencylinders bei der multiplen Herdsklerose (Mendel's Neurolog. Centralbl. No. 9, 1884 und Virchow's Arch. für pathol. Anat., Bd. 90) haben in analoger Weise diese Thatsache nachgewiesen. Es verdient, glaube ich, demgegenüber noch einmal hervorgehoben zu werden, dass auch bei der tabischen Sehnervenatrophie, ja sogar in einem lange Jahre bestehen-

den Falle an einzelnen Stellen noch Axencylinder nachgewiesen werden konnten, dieselben befanden sich jedoch offenbar in einem sehr verkümmerten und atrophischen Zustande. Auch das betonen viele dieser Autoren, dass bei der multiplen Sklerose manche dieser erhaltenen isolirten Axencylinder in dem erkrankten Terrain oder an der Grenze desselben abnorme Quellung und Verbreitung zeigen. Neuerdings spricht Charcot sogar die Ansicht aus (Gaz. des hôpitaux No. 149, 1886), dass nicht nur isolirte Axencylinder in dem erkrankten Terrain erhalten bleiben, sondern dass dieselben sich sogar wieder mit neuen Markscheiden umgeben können und dass dadurch eine Restitutio ad integrum herbeigeführt werden kann.

Den Schwund der Markscheiden um den Axencylinder bei der multiplen Sklerose sehen die meisten Autoren als secundär und gleichsam mechanisch hervorgerufen durch das wuchernde interstitielle Gewebe zwischen den Nervenfasern an, analog wie bei interstitiellen Entzündungen anderer Organe. Andere wie z. B. Babinsky sehen den Schwund der Markscheiden mehr als ein vitales Phänomen an und hervorgehend aus einer ernährenden Thätigkeit der Neuroglia und Lymphzellen.

Ebenso wie das vielfache Erhaltenbleiben isolirter Axencylinder ist auch das häufige Fehlen der Secundär-Degeneration bei der multiplen Sklerose eine allgemein anerkannte Thatsache, die sich auch bei unseren Sehnerven-Untersuchungen in vollem Maasse namentlich in dem mikroskopischen und ophthalmoskopischen Verhalten der Papillen und durch den plötzlichen Uebergang der erkrankten zu ganz gesunden Theilen des Sehnervenstammes bestätigte. Charcot, Vulpian (Union médicale 1866), Strümpel (dieses Archiv X), Babinsky, Schultze, Moeli (dieses Archiv XI) u. A. haben übereinstimmend nachgewiesen, dass die secundäre Degeneration meistens fehlt, dass jedoch dieser Widerspruch mit dem Waller'schen Gesetz nur ein scheinbarer ist, weil die Axencylinder in den erkrankten Stellen vielfach erhalten sind und Secundärdegeneration erst nach Zerstörung derselben eintritt und ferner, weil secundäre Degeneration in der That auch bei multipler Sklerose nicht ganz fehlt, nämlich da, wo es bei besonderer Steigerung des Processes auch zur völligen Zerstörung der Axencylinder gekommen ist. Schultze hat diese Ansichten über die Secundärdegeneration bei der multiplen Sklerose in folgenden Worten geäussert, dass selbst der völlige Verlust der Markscheide in einer circumscripten Höhenausdehnung keine secundäre Degeneration bedingt, auch nicht der Markscheiden selbst, sondern

dass dieselbe nur durch erhebliche Alteration des Axencylinders herbeigeführt wird.

So zeigt sich denn, dass die an unseren 5 Fällen erhobenen Untersuchungsergebnisse in Bezug auf die anatomischen Veränderungen im Bereich der Sehnerven, des Chiasma und des Tractus optici bei der multiplen Herdsklerose sich fast durchgehends decken mit den am weitesten verbreiteten Anschauungen über das Wesen dieser Veränderungen im Gehirn und Rückenmark und sich namentlich anschliessen den von Charcot und seinen Schülern schon Ende der 60er und Anfang der 70er Jahre gemachten und grundlegenden Mittheilungen über das anatomische Verhalten der disseminirten Herdsklerose. Es erschien mir jedoch an der Zeit, diese anatomischen Vorgänge gerade im Bereich der peripheren optischen Leitungsbahnen, des Genaueren darzulegen und durch Wort und Abbildungen zu erläutern. Gerade der Bau des Sehnerven, des Chiasma und des Tractus bedingen vielfach auch eine besondere und eigenartige Erscheinungsweise des anatomischen Processes und machen diese Territorien in mancher Beziehung hervorragend geeignet, um über die feineren anatomischen Vorgänge Aufschlüsse zu erhalten und namentlich auch genauere Messungen anzustellen über den Grad der Schrumpfung. Vor Allem aber waren es auch meine späteren eingehenden klinischen Erläuterungen, sowohl in Bezug auf Sehstörungen als ophthalmoskopische Erscheinungsweise, welche eine so ausführliche Darlegung der anatomischen Verhältnisse nothwendig machten. Es ist bekanntlich die Functionsprüfung des Sehnerven und der Netzhaut in einer Feinheit und in so mannigfacher Richtung ausführbar, wie das bei keinem anderen menschlichen Organen möglich ist. Dazu kommt dann noch die Möglichkeit der ophthalmoskopischen Betrachtung intra vitam. Alles Umstände, die uns eine möglichst detaillirte Beschreibung der anatomischen Verhältnisse zwecks einer eingehenden vergleichenden Betrachtung mit der klinischen Erscheinungsweise nur wünschenswerth erscheinen liessen.

Zum Schluss noch einige Worte über die bei der anatomischen Untersuchung verwendeten verschiedenen Färbungsmethoden der mikroskopischen Schnitte. Zur Anwendung kommen hauptsächlich die Färbung mit Carmin und Hämatoxylin (am besten die Doppelfärbung mit beiden Mitteln), ferner die Färbung mit der Weigert'schen Hämatoxylinmethode und der Freud'schen Goldmethode. Die Doppelfärbung mit Carmin und Hämatoxylin gleichzeitig giebt die instructivsten Bilder, weil wir durch sie bei guter Markirung der atrophischen Nervensubstanz gleichzeitig einen richtigen Ueberblick

über das Verhalten der Kerne bekommen. Letzterer Umstand ist sehr wichtig. Bei einfacher Carmin- ohne Kernfärbung haben die mikroskopischen Bilder der Sehnervenlängs- und Querschnitte vielfach völlig dasselbe Aussehen, wie einfache tabische Atrophie, während bei gleichzeitiger Kernfärbung die Eigenart des anatomischen Processes sofort in markantester Weise hervortritt. Ich erinnere in dieser Hinsicht nur an alle die früher dargelegten Eigenthümlichkeiten des anatomischen Processes. Die Bilder ohne die Kernfärbung werden denen bei der einfachen tabischen Atrophie zum Verwechseln ähnlich und doch welche Unterschiede sowohl auf Längs- als Querschnitten (s. Fig. 2 und 3, Taf. II., sowie Fig. 4 und 5). Ja, ich halte es sogar für ganz unmöglich ohne eine Kernfärbung sich eine richtige Anschauung über die Eigenart des anatomischen Processes zu bilden. So sind denn auch meinen Figuren fast nur solche Schnitte mit Doppelfärbung zu Grunde gelegt; die rothgefärbten bindegewebigen Elemente und atrophische Nervensubstanz sind dunkelgrau, die Kerne schwarz und die gesunde Nerzensubstanz weisslich gezeichnet.

Die Reaction der Carminfärbung auf die pathologisch veränderte Nervensubstanz erschien mir im Ganzen sehr empfindlich, d. h. auch relativ noch geringfügigere atrophische Veränderungen der Nervensubstanz wurden schon durch eine ausgesprochene Rothfärbung markirt, so dass auf den Schnitten eine ziemlich gleichmässige Rothfärbung in dem erkrankten Territorium resp. über den ganzen Sehnervenquerschnitt entstand, selbst wenn offenbar der Grad der Atrophie der Nervensubstanz ein ganz verschiedener war. — In dieser Hinsicht gab die Weigert-Färbung in der Regel viel bessere Resultate, indem sie die verschiedenen Grade der Erkrankung der Nervensubstanz besser markirte (s. Fig. 1, Taf. I.). Ganz analoge Schnitte aus demselben vorderen Sehnervenende mit Carmin tingirt zeigen ein ziemlich gleichmässiges Roth der Nervensubstanz über den ganzen Längsschnitt, während bei der Weigert-Färbung das ausgesprochen scheckige und fleckenförmige Aussehen zu Tage tritt, indem die relativ geringer afficirten Partien noch schwärzlich gefärbt sind und nur die stärkeren Veränderungen sich durch farblos-Bleiben abheben. Die Weigert-Färbung leistete ferner sehr gute Dienste für die Beobachtung des Markscheidenzerfalles in seinen einzelnen Stadien. In Fall 5 konnte ich auch vielfach eine ausgesprochene Schwarzfärbung der Axencylinder nach dieser Methode constatiren, was sehr instructive Bilder gab, während dieses Verhalten der Axencylinder gegen die Weigert-sche Färbungsmethode in den anderen Fällen nicht constatirt werden

konnte. Ich bin nicht in der Lage zu sagen, wodurch dieses Verhalten im Fall 5 bedingt war.

Die Goldfärbung nach der von Freud (Centralblatt f. die med. Wissensch. 1884, No. 11) angegebenen Methode lieferte häufig neben der Färbung der gesunden Markscheiden, auch eine deutliche Färbung der Axencylinder und war es mit ihr relativ am besten möglich, erhaltene isolirte Axencylinder auf den Längsschnitten in die Krankheitsherde hinein zu verfolgen. Diese Färbung der Axencylinder gelang vielfach auch, ohne dass eine besondere Modification des Verfahrens angewendet wurde, wie ein solches z. B. von Emminghaus „Zur Pathologie der postfebrilen Dementia“ (dieses Archiv, Bd. XVIII, 3, 1886) empfohlen worden, um dadurch sicherer eine Färbung der Axencylinder zu bewerkstelligen. Es wurden dann gelegentlich auch noch diese, nach der Goldmethode gefärbten, Schnitte einer nachträglichen Tingirung mit Hämatoxylin unterworfen, was dann noch eine vollkommen gute Kernfärbung lieferte, auf welche gerade bei diesem Krankheitsprocess, wie schon vorhin hervorgehoben, ein so grosses Gewicht zu legen ist.

Erklärung der Abbildungen (Taf. I.—VI.).

Tafel I. Fig. 1. Längsschnitt durch die rechte Papille und ein circa 10 Mm. langes retrobulbäres Stück des Nerv. opticus von Fall II. (Puhlman). Weigertfärbung. Fleckige disseminirte Veränderung. Starke Schrumpfung der vorderen Theile dicht hinter der Lamina cribrosa mit ausgesprochener Gefässwucherung in der temporalen Hälfte. Ophthalmoskopisch: Leichte Abblassung der ganzen Papille.

Tafel II. Fig. III. (Fall Strempel, multiple Sklerose.) Längsschnitt durch die rechte Papille. Doppelfärbung mit Carmin und Hämatoxylin. Intraoculares Sehnervenende ziemlich normal, ebenso die Retina. Der retrobulbäre Theil sehr stark geschrumpft von cylindrischer Gestalt. Hochgradige Verschmälerung der atrophischen Nervenfaserzüge, ohne Kernwucherung innerhalb derselben; dagegen ausgesprochene Kernwucherung innerhalb der interstitiellen Bindegewebssepten. Ophthalmoskopisch: Leichte Abblassung der Papille in toto, deutlicher in den temporalen Theilen.

Fig. 3. (Langjährige tabische Sehnervenatrophie mit Amaurose, Dobberkau). Längsschnitt durch die Papille, Vergleichspräparat zu Fig. 2. Doppelfärbung mit Carmin und Hämatoxylin. Hochgradige Atrophie des intraocularen Sehnervenendes, der Nervenfaser- und der Ganglienzellenschicht der Netzhaut, eigenthümliche Rarefication des äusseren Theiles der äusseren Körnerschicht. Im retrobulbären Ende des Opticus die Verschmälerung nicht

so hochgradig wie in Fig. 2 (multiple Sklerose). Complete Atrophie der Nervensubstanz mit dicht gedrängt liegenden Kernen. Verbreiterte, sklerotische Bindegewebssepten und Gefässwandungen, jedoch ohne Proliferationsvorgänge (Kernwucherung u. s. w.). Ophthalmoskopisch: Ausgesprochene Atrophie seit 8 Jahren vor dem Tode.

Tafel III. Fig. 4. (Fall III. Strempel, multiple Sklerose.) Querschnitt durch den rechten Nervus opticus in der Gegend des Austritts der Centralgefässe. Doppelfärbung mit Carmin und Hämatoxylin. Hochgradige Schrumpfung des Nerven und namentlich Verkleinerung der Maschenräume. Ausgesprochene Kernwucherung im Bereich des interstitiellen Gewebes, namentlich der feineren Septen innerhalb der grösseren Maschenräume. Kernwucherung in der Umgebung der grösseren Gefässstämme und stellenweise in der innern Sehnervenscheide. Circumscripte Partie richtiger interstitiell neuritischer Atrophie. — Ophthalmoskopisch: Leichte Abblassung der ganzen Papille.

Fig. 5. (Langbestehende, tabische Atrophie mit Amaurose, Dobberkau, Vergleichspräparat zu Fig. 4.) Querschnitt durch den mittleren orbitalen Theil des Nerv. opt. Doppelfärbung mit Carmin und Hämatoxylin. Complete Atrophie der Nervensubstanz, aber trotzdem die Schrumpfung nicht so hochgradig wie in Fig 4. Sklerotische Verdickung der grösseren Bindegewebssepten von abgerundeter kolbiger Form, gleichzeitige Atrophie des feineren interstitiellen Bindegewebes. Der Maschenbau des Opticus im Ganzen erhalten, jedoch abnorme Communicationen der grösseren Maschenräume wegen Schwund der feineren Septen. Sklerotische Verdickungen der Wandungen der kleineren und der grösseren Gefässe. Die Kerne in der atrophischen Nervensubstanz liegen dicht, keine Kernwucherung im interstitiellen Gewebe, der Scheide und der Umgebung der Gefässe. Ophthalmoskopisch: Ausgesprochene Atrophie seit 8 Jahren vor dem Tode.

Tafel IV. Fig. 6. (Fall IV. Moedinger, multiple Sklerose.) Querschnitt durch den rechten N. opt. (mittler orbitaler Theil). Partielle herdförmige Erkrankung des Opticus. Doppelfärbung mit Carmin und Hämatoxylin. Atrophie der Nervensubstanz, ausgesprochene Kernproliferation innerhalb der grösseren und kleineren interstitiellen Bindegewebssepten. Auch in den nächst angrenzenden gesunden Partien des Opticus eine solche Kernwucherung im Bereich der feinsten bindegewebigen Elemente innerhalb der grösseren Maschenräume bemerkbar. Ophthalmoskopisch: Kein abnormer Befund.

Fig. 7. (Schmidt, frische tabische Atrophie.) Querschnitt durch den vorderen Theil des Nerv. opt., Doppelfärbung mit Carmin und Hämatoxylin. Zwei gesunde Inseln noch vorhanden. Atrophie der mehr peripheren Zone. Vergleichspräparat zu Fig. 6. Nervenmasse in den peripheren Theilen atrophisch, liegt locker innerhalb der grösseren Maschenräume. Kerne in der atrophischen Nervensubstanz liegen etwas dichter als normal. Das interstitielle Bindegewebe noch im Wesentlichen normal, beginnende Atrophie der feinsten bindegewebigen Elemente innerhalb der grösseren Maschenräume. — Ophthalmoskopisch: Ausgesprochene atrophische Verfärbung der ganzen Papille.

Tafel V. Fig. 8. (Hoeft, Fall I., multiple Sklerose.) Querschnitt durch den vorderen Theil des Nerv. opt., Doppelfärbung mit Carmin und Hämatoxylin. Starke Schrumpfung. Atrophie des ganzen Querschnittes, am stärksten in der äusseren Hälfte mit starker Verdickung der grösseren Bindegewebssepten. In der peripheren Zone keine wesentliche Verdickung der grösseren Interstitien, wohl aber ausgesprochene Kernwucherung im Bereich des feineren interstitiellen Bindegewebes innerhalb der grösseren Maschenräume. Vielfach Kernproliferation in der Umgebung der grösseren Gefässstämme. Ophthalmoskopisch: Ausgesprochene weissliche Verfärbung der temporalen Papillenhälfte.

Fig. 9. (Adam, Fall V., multiple Sklerose.) Doppelfärbung mit Carmin und Hämatoxylin. Querschnitt des rechten Nerv. opt., hinterster orbitaler Theil dicht vor dem Canalis opticus. Mässige Atrophie der Nervensubstanz in den ganzen centralen Partien des Nerven, in der peripheren Zone noch relativ normal. Ausgesprochenste interstitiell und perineuritsche Veränderungen, namentlich von der inneren Sehnervenscheide ausgehend. Starke Kernwucherung auch in den grösseren Septen und der Umgebung der Gefässstämme. Ophthalmoskopisch: Deutliche Abblassung der äusseren Papillenhälfte.

Tafel VI. Fig. 10. (Moedinger, Fall IV., multiple Sklerose.) Querschnitt durch den rechten intracraniellen Opticusstamm. Sklerotischer Herd, sich besonders scharf gegen das Gesunde abgrenzend. Atrophie der Nervensubstanz, ausgesprochene Gefässwucherung, Kerninfiltration in der Umgebung der grösseren Gefässe. Ophthalmoskopisch: Kein pathologischer Befund.

Fig. 11. (Moedinger, Fall IV., multiple Sklerose.) Zwei einzelne Maschenräume bei starker Vergrösserung. Doppelfärbung mit Carmin und Hämatoxylin. Der untere grössere Maschenraum zeigt in ganzer Ausdehnung atrophisch veränderte Nervensubstanz, isolirte Axencylinder vielfach erhalten (s. Fig. 11b.) in der feinkörnigen und feinfaserigen roth gefärbten Detritusmasse, dazwischen auch noch gelegentlich ganz gesunde Nervenfasern (Fig. 11a.). Systematische Kernwucherung im Bereich des Maschenraums, die sich an die Bahnen der feineren interstitiellen Bindegewebsverzweigungen hält und dadurch diese mehr regelmässige strich-, baum- und sternförmige Anordnung bekommt. — Der obere Maschenraum von Fig. 11 zeigt den Beginn der pathologischen Veränderung innerhalb desselben.

Fig. 12. (Adam, Fall V., multiple Sklerose.) Gefässdurchschnitt mit ausgesprochener Kernproliferation in seiner Umgebung bei stärkerer Vergrösserung.

Fig. 13. (Schmidt, frische tabische Atrophie, Vergleichspräparate zu Fig. 11). Doppelfärbung mit Carmin und Hämatoxylin. Drei nebeneinander gelegene Maschenräume aus dem Sehnervenquerschnitt bei starker Vergrösserung. Der untere ist ganz gesund, der oben links gelegene zeigt partielle und der oben rechts gelegene schon völlige Atrophie der Nervensubstanz (siehe hierzu auch Fig. 13b., c. und d.). Die atrophirende Nervensubstanz liegt locker zwischen den sie umgebenden grösseren Bindegewebsbalken, so dass zum Theil ein Zwischenraum zwischen atrophirender Nervensubstanz und den Bindegewebsbalken entsteht. Die atrophirende Nervensubstanz hat noch einen

deutlich pflastersteinartigen Bau, indem ein atrophischer Nervenfaserquerschnitt dicht neben dem anderen liegt, durch eine relativ dünne faserige Zwischensubstanz getrennt. Ferner sieht man zerstreut hierin einzelne grössere vacuolenartige Querschnitte, die wohl als Durchschnitte von Varicositäten der pathologisch veränderten Markscheiden aufzufassen sind.

Fig. 14 (multiple Sklerose) zeigt bei starker Vergrösserung die markhaltigen Sehnervenfasern in den verschiedenen Stadien der Atrophie, vielfach bleibt der Axencylinder intact.

Gedruckt bei L. Schumacher in Berlin.

Fig. 1.

Taf. I.

deutlich pflastersteinartigen Bau, indem
schnitt dicht neben dem anderen li
schensubstanz getrennt. Fe
vacuolenartige Quersch
pathologisch ve
Ei

Fig. 1.

Rob. Schwann gez.

C. Laue lith.

Fig. 2.

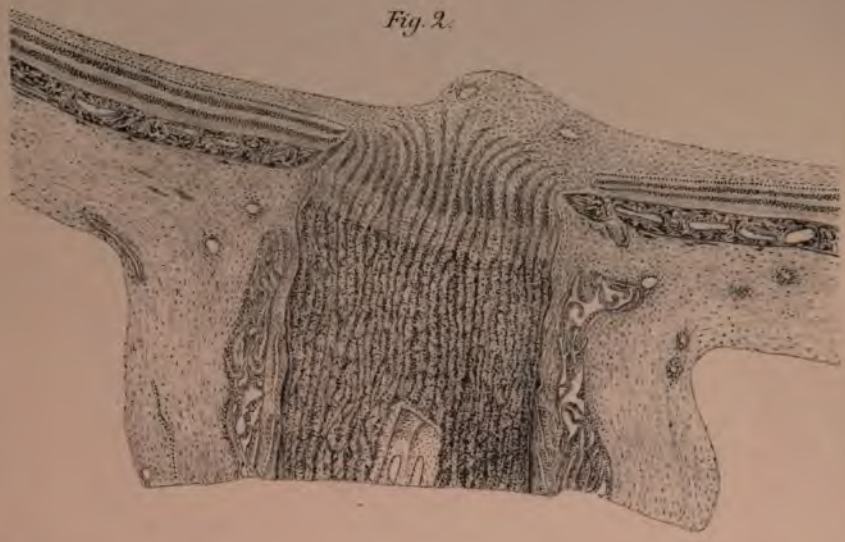

Fig. 3.

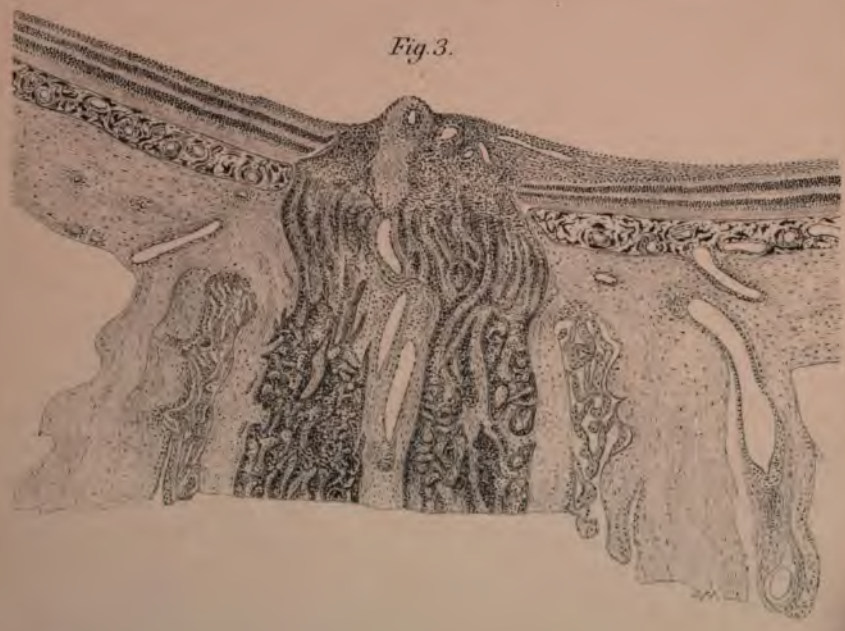

Uhthoff ad nat. del. *C. Lane lith.*



Fig. 4.

Fig. 5.

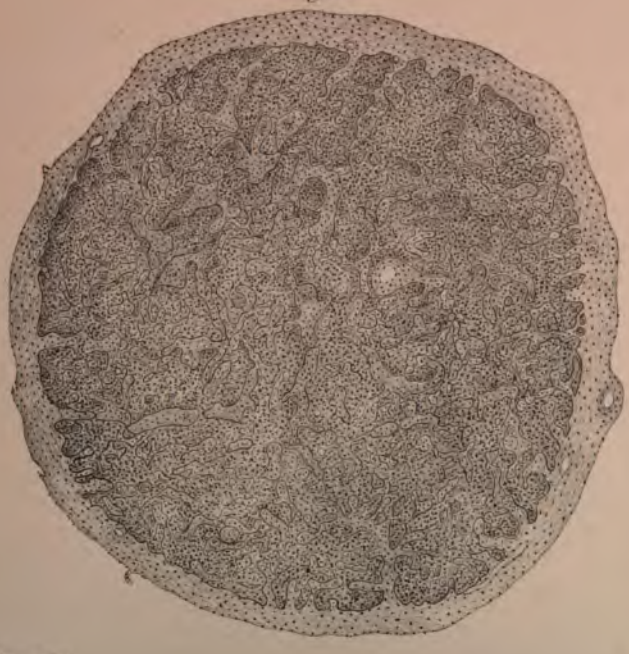

Uhthoff ad nat. del. C. Laue lith.

Fig. 6.

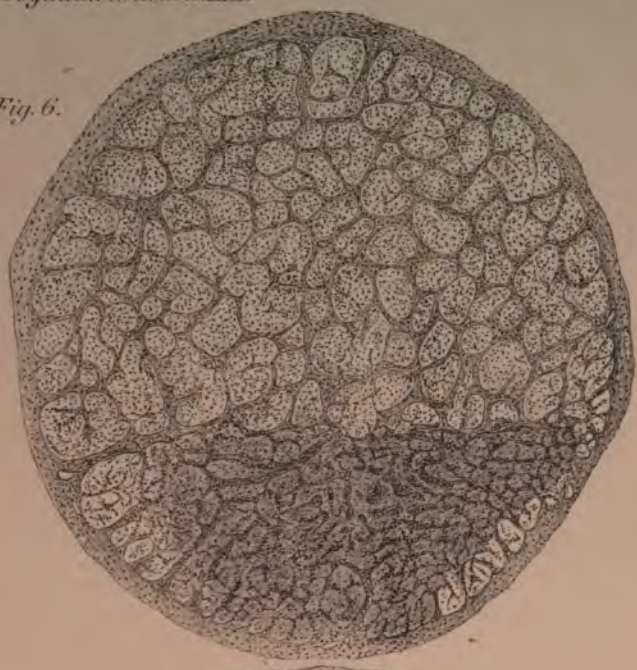

Fig. 7.

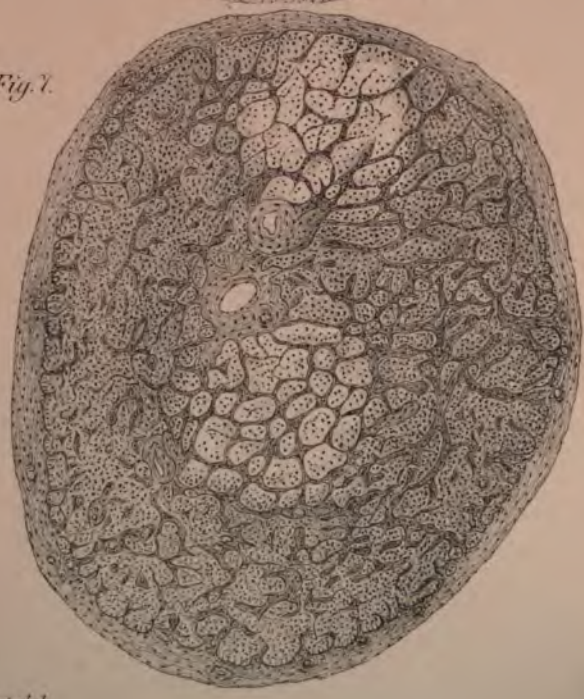

Thithoff ad nat. del. C. Lane lith.

Fig. 8.

Fig. 9.

Vithoff ad nat. del. C. Lang lith.

Fig. 1.

Rob. Schwann gez. C. Laue lith.

Archiv f. Psychiatrie etc. Bd. XXI.

Fig. 2.

Fig. 3.

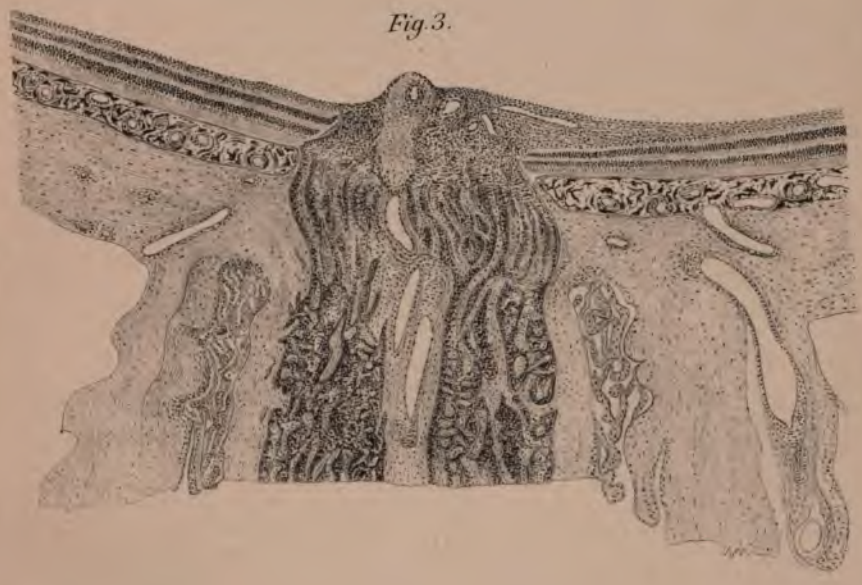

C. Laue lith.

Uhthoff ad nat. del.

Fig. 4.

Fig. 5.

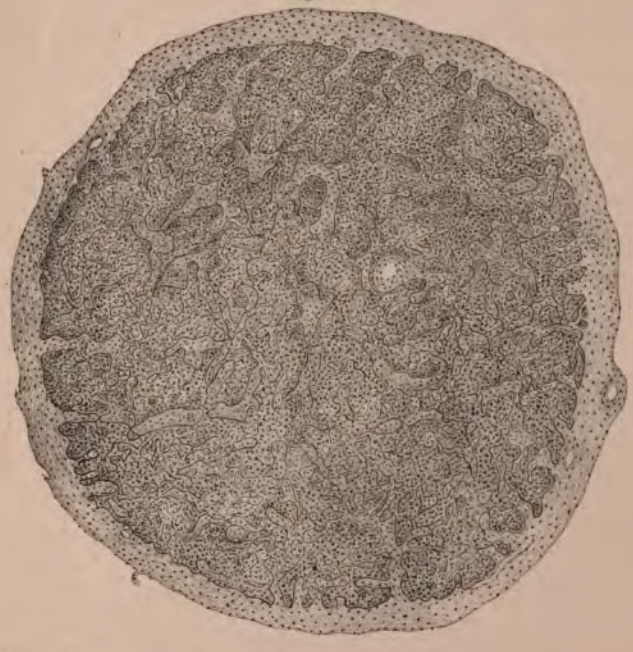

Uhthoff ad nat. del. C. Lo...

Fig. 6.

Fig. 7.

Uhthoff ad nat. del.

C. Laue lith.

Fig. 8.

Fig. 9.

Vhthoff ad nat. del. C. Lauw lith.

Archa

Ichthos

LANE MEDICAL LIBRARY

This book should be returned on or before
the date last stamped below.

10M—4-49—63290

114987